AUS DER UNIVERSITÄTSAUGENKLINIK ZU WÜRZBURG.

UEBER PERSISTENZ VON RESTEN

DER

TUNICA VASCULOSA LENTIS.

HABILITATIONSSCHRIFT

VERFASST UND DER

HOHEN MEDIZINISCHEN FAKULTÄT

DER

KGL. BAYER. JULIUS-MAXIMILIANS-UNIVERSITÄT WÜRZBURG

VORGELEGT VON

DR. ARTHUR BRÜCKNER.

MIT 47 ABBILDUNGEN AUF DEN TAFELN A—G.

WIESBADEN.
VERLAG VON J. F. BERGMANN.
1906.

AUS DER UNIVERSITÄTSAUGENKLINIK ZU WÜRZBURG.

UEBER PERSISTENZ VON RESTEN

DER

TUNICA VASCULOSA LENTIS.

HABILITATIONSSCHRIFT

VERFASST UND DER

HOHEN MEDIZINISCHEN FAKULTÄT

DER

KGL. BAYER. JULIUS-MAXIMILIANS-UNIVERSITÄT WÜRZBURG

VORGELEGT VON

DR. ARTHUR BRÜCKNER.

MIT 47 ABBILDUNGEN AUF DEN TAFELN A—G.

WIESBADEN.
VERLAG VON J. F. BERGMANN.
1906.

Alle Rechte vorbehalten.

Druck von Carl Ritter in Wiesbaden.

Inhalt.

Seite

Vorbemerkungen 5

I. Entwicklungsgeschichtlicher Theil 6

1. Verhalten der Tunica vasculosa lentis im Allgemeinen . . . 6
2. Ursprung bezw. Ansatz der Membrana pupillaris und der Membrana capsulo-pupillaris 17
3. Die Gefässe der Tunica vasculosa lentis 23
4. Struktur der Tunica vasculosa lentis 28
5. Rückbildung der Tunica vasculosa lentis 33
6. Physiologische Bedeutung der Tunica vasculosa lentis . . . 40

Zeitliche Angaben 41

Zusammenfassung 42

II. Klinischer Theil 43

1. Persistirende Reste der Membrana capsularis 45

a) Art. hyal. pers. mit Adhärenz an der Linsenkapsel . . . 46

b) Art. hyal. pers. mit kurzen Verzweigungen an der hinteren Linsenkapsel 48

c) Ausgedehntere Verzweigungen von Gefässresten an der hinteren Linsenkapsel 48

Complicationen 52, Functionsstörung 53, Häufigkeit 53, Resorption 55, Diagnose 56, Therapie 56

2. Persistirende Reste der Membrana capsulo-pupillaris . . . 56
3. Persistirende Reste der Membrana pupillaris 62

Historisches 62

Eintheilung der Fälle von pers. Pup. m. 63

a) Vom Pupillarrande entspringende Reste 65

b) Membranöse Reste 72

α) Ursprung aus dem Ciliartheile der Iris 74

β) Ursprung aus dem kleinen Iriskreise 75

γ) Ursprung aus dem Pupillartheil 76

c) Fadenförmige Reste 77

α) Ursprung aus dem Ciliartheil 78

β) Ursprung aus dem kleinen Kreise 79

γ) Ursprung aus dem Pupillartheil 81

Combination von centraler Kapselauflagerung und Pupillarfäden 82

d) Punktförmige Reste 83
α) auf der vorderen Linsenkapsel 84
Combination von punktförmigen Resten der Pupillarmembran mit membranösen od. fädigen 86
β) Punktförmige Reste auf der vorderen Irisfläche . 87
e) Seltene Formen persistirender Pupillarmembran 88
α) M. pup. corneae adhaerens 88
Melanose der Cornea 90
β) Frei bewegliche Pigmentklümpchen in der Vorderkammer 92
f) Combination anderer congenitaler Anomalien mit M. pup. pers. 93
α) Complicationen von Seiten der Linse 94
β) Complicationen von Seiten der Iris 96
Irideremie 96, Iriscolobom 97, Ectropium des Pigmentblattes 97, Corectopie 100.
Heredität 100
Functionsstörung 101
Resorption 102
Vorkommen bei Thieren 103
Häufigkeit 103
Diagnose 112
Therapie 112
Anhang. Zur Kenntniss der angeborenen Ausstülpungen des Pigmentblattes der Iris 113
Zusammenfassung 120
III. Pathologisch-anatomischer Theil 121
IV. Theoretischer Theil 128
Erklärung der Figuren 137
Literatur 140

Die folgenden Untersuchungen empfingen ihren Anstoss durch einige in der Würzburger Klinik zur klinischen Untersuchung gelangte Fälle, bei denen Gewebspartien, welche kaum anders als auf die fötale Pupillarmembran bezogen werden konnten, ihren Ursprung aus dem Pupillarrand nahmen. Da seit Ad. Weber (27) die Ansicht ganz allgemein verbreitet ist, dass Residuen der Membrana pupillaris stets aus der Vorderfläche der Iris entspringen müssen, sämmtliche Fälle, bei denen ein Ursprung von Fäden oder dergleichen aus dem Pupillarrande erfolge, aber auf entzündliche Vorgänge zurückzuführen seien, sah ich mich veranlasst, dieser Frage näher nachzugehen. Neben der erwähnten stellten sich dann noch andere Fragen ein, welche einer genaueren Untersuchung bedürftig erschienen. Vor allem schien es mir wünschenswerth, den continuirlichen Uebergang von Fällen mit sicher abnorm persistirenden Resten der Membrana pupillaris zu denen mit »normalem« Irisrelief an einem grösseren Materiale zu untersuchen, ebenso der Frage einer eventuellen Rückbildung derartiger fötaler Residuen näher zu treten.

Wenn demnach den Ausgangspunkt die Persistenz von Resten der Membrana pupillaris bildete, so erwies es sich für das Verständniss als nothwendig, auch die Residuen der hinteren Abschnitte der fötalen Tunica vasculosa lentis mit in den Kreis der Betrachtungen zu ziehen. Ich habe darum auch hierüber einen kurzen literarischen Ueberblick gegeben, obwohl mir eigene klinische Beobachtungen nur in sehr geringem Umfange zur Verfügung standen.

Als weitere Consequenz ergab es sich, das entwicklungsgeschichtliche Verhalten der Tunica vasculosa lentis insbesondere zur Iris zu berücksichtigen. Ich habe diese Untersuchungen zunächst zur eigenen Orientirung vorgenommen und mich erst dann dazu entschlossen, auch hier einen kurzen Ueberblick über die einschlägigen Verhältnisse zu geben, als mir die bisher erschienenen zusammenfassenden Darstellungen manche Punkte mit Rücksicht auf die klinischen Fälle nicht klar genug hervorzuheben schienen.

Bei meinen eigenen Untersuchungen stand mir fast ausschliesslich tierisches Material zu Gebote. Ich bin Herrn Professor Stöhr zu besonderem Danke verpflichtet, dass er mir die Serien von Embryonen des hiesigen anatomischen Instituts zur Durchsicht überlassen und die Anfertigung mehrerer Zeichnungen nach denselben in bereitwilligster Weise gestattet hat.

Meinem hochverehrten Chef, Herrn Professor Hess, möchte ich auch an dieser Stelle für das Interesse und die Förderung, welche er der vorliegenden Arbeit hat zu Theil werden lassen, meinen aufrichtigen Dank aussprechen.

Herrn Professor O. Schultze bin ich für manche Winke, welche entwicklungsgeschichtliche Fragen betrafen, zu Dank verpflichtet.

I. Entwicklungsgeschichtlicher Theil.

Die folgenden Ausführungen über die fötale Tunica vasculosa lentis beanspruchen nicht etwas wesentlich Neues zu bringen. Dazu reichte schon das mir zur Verfügung stehende Material nicht aus. Ich bringe sie hier nur, damit sie den zu gewissem Abschluss gelangten klinischen Untersuchungen zum Verständniss dienen sollen. Ich behalte mir vor, gelegentlich auf die entwicklungsgeschichtlichen Verhältnisse nochmals zurückzukommen.

1. Verhalten der Tunica vasculosa lentis im Allgemeinen.

Wir beginnen unsere Betrachtungen mit dem Stadium, in welchem sich das Linsenbläschen vollkommen von dem Ectoderm abgeschnürt hat und mit seinem vorderen Pole der Hinterfläche desselben anliegt. Die Frage nach dem Ursprung des Glaskörpers und seiner Gefässe interessirt uns hier nicht weiter.

In dem erwähnten Entwicklungsstadium sehen wir (man vergleiche die Abbildung 1 auf Tafel A, welche einen Longitudinalschnitt durch die Augenanlage eines 11 mm langen Schweineembryo darstellt), dass zwischen dem vorderen Pole der Linse und dem Hornblatt sich kein mesodermales Gewebe findet. Dieses erfüllt jedoch den Raum zwischen dem vorderen Rande des Augenbechers und dem Ectoderm und steht mit dem Mesoderm der Kopfplatten in Zusammenhang. Auf einer Reihe von Schnitten der Serie (auch auf dem abgebildeten) sieht man deutlich, dass ein Zusammenhang des Mesoderms, welches dem Augenblasenrande aufgelagert ist, und dem hinter der Linse im — noch sehr schmalen —

Glaskörperraume befindlichen Mesoderm bezw. dessen Gefässen besteht. In dem wiedergegebenen Schnitte wird eine Verbindung (auf der rechten Seite) durch ein Gefäss gebildet, welches sich zwischen Linse und Augenblase einschiebt. Auch auf der linken Seite findet sich eine ganz zarte Lage mesodermalen Gewebes zwischen Retina und Linse. Es ist also bei dem 11 mm langen Schweinsembryo die Tunica vasculosa lentis gerade in ihren Anfängen vorhanden. Die Linse beginnt sich mit einer mesodermalen Umhüllung zu umgeben. Ihr vorderer Theil entbehrt jedoch noch derselben. — Ein etwa entsprechendes Entwicklungsstadium beim Menschen zeigt die Abbildung 7 B bei Kölliker (98), welche von einem Embryo von 8,5 mm Länge stammt, der ein Alter von ca. vier Wochen hatte.

Einem etwas älteren menschlichen Embryo (13 mm Länge) entstammt der in Fig. 2 abgebildete Schnitt (transversal). Die Zellen der hinteren Fläche des Linsenbläschens sind zu Fasern ausgewachsen, welche bereits die Vorderfläche des Bläschens erreicht haben. (Der Spaltraum zwischen beiden ist ebenso wie der zwischen Ectoderm und Mesoderm als Kunstproduct aufzufassen.) Dem Rande des Augenbechers ist eine ziemlich breite Schicht mesodermalen Gewebes aufgelagert, das auch den (dreieckigen) Raum zwischen Hornblatt, Linse und Umschlagsrand des Augenbechers einnimmt. Ein Fortsatz des Mesoderms schiebt sich auch zwischen vorderen Linsenpol und Ectoderm von beiden Seiten hinein, so dass jener bereits vollkommen von mesodermalem Gewebe bedeckt ist, welches freilich in der Mitte nur aus einer einzigen Lage von Zellen gebildet wird. Jedoch ist damit die erste Anlage der primitiven Hornhaut gegeben. Das mesodermale Gewebe geht aber auch nach hinten zwischen Linse und Augenblase und steht hier mit dem die Linse hinten umschliessenden Mesoderm in Zusammenhang, während (auf der rechten Seite der Figur) ein Faserzug in das Gewebe des mächtiger gewordenen Glaskörpers einstrahlt. Es besitzt also die Linse eine sie allseitig umhüllende Schicht mesodermalen Gewebes, in deren hinterem Abschnitte bereits zahlreiche Gefässe vorhanden sind (s. Fig. 2),

Mit zunehmendem Alter des Embryo wird die Mesodermschicht zwischen Ectoderm und Linsenvorderfläche allmählich dicker, statt einer Lage von Zellen finden sich deren mehrere; jedoch ist in denselben noch keine Differenzirung zu erkennen. Eine solche zeigt uns aber ein (Transversal-) Schnitt durch das Auge eines Schweinsembryo von 16 mm Länge (Fig. 3). Man sieht, dass in der primitiven Hornhaut zwei Schichten zu unterscheiden sind; eine vordere gefässlose, deren Zellen

bereits eine Andeutung von reihenweiser Anordnung zeigen, und eine hintere gefässhaltige, welche dünner ist und der Linse dicht aufliegt. Der in der Abbildung vorhandene Spaltraum zwischen Linse und gefässführender Schicht ist als Kunstproduct zu betrachten, bedingt durch Schrumpfung der Linse. Die Kerne der vorderen gefässlosen Zone stehen im Vergleich zu denen des die Augenblase umgebenden Mesoderms viel weniger dicht beisammen und erscheinen durch feine Fasern mit einander verbunden. Noch weniger innig ist der Zusammenhang zwischen den Elementen der gefässführenden Schichte. Zwischen den einzelnen — quer und längs getroffenen — Gefässen scheint nur eine ziemlich lockere Verbindung zu bestehen. Mir scheint es jedoch, als ob der Zusammenhang in Wirklichkeit ein engerer sein dürfte, wie ich ihn bei älteren Stadien gefunden habe, und dass in diesem Falle die besprochene Erscheinung vielleicht der Präparation zur Last zu legen ist.

In der Trennung der primitiven Hornhaut in die besprochenen zwei Lagen kennzeichnet sich die erste Differenzirung in die Pupillarmembran und die definitive Hornhaut, da jedoch eine Vorderkammer noch nicht gebildet ist, kann zunächst im eigentlichen Sinne von diesen nicht gesprochen werden.

Dass der Zusammenhang der gefässführenden Hornhautschichte mit der Linsenvorderfläche trotz der durch Schrumpfung bedingten Abhebung ein immerhin ziemlich inniger sein muss, beweist der Umstand, dass derselbe an einer Stelle erhalten geblieben ist. Vielleicht deutet das darauf, dass bereits in diesem frühen Stadium eine stellenweise festere Verbindung zwischen den beiden Geweben besteht, wie wir es mit Rücksicht auf klinisch zu beobachtende Thatsachen für spätere Stadien annehmen müssen.

Die Gefässe der hinteren Hornhautzone stehen mit den Gefässen, die den Augenbecher umgeben bezw. in das denselben einhüllende Mesoderm eingelagert sind, in Zusammenhang. Ausserdem aber besteht ein Uebergang der Gefässe, welche die Linse an ihren hinteren und ihren seitlichen Flächen umgeben, auch in diejenigen der späteren Pupillarmembran. Naturgemäss erstreckt sich dieser Connex nicht nur auf die Gefässe, sondern auch auf das (mesodermale) Gewebe, in welches dieselben eingelagert erscheinen. Man erkennt diesen Zusammenhang, welcher also eine Verbindung zwischen dem Mesoderm ausserhalb und innerhalb der Augenblase um den Augenblasenrand herum darstellt, sehr deutlich auf Figur 4, welche die rechte Seite der Figur 3 bei stärkerer Vergrösserung wiedergiebt. In der Mehrzahl der Gefässe sieht man

einzelne (kernhaltige) Blutkörperchen. Ausser den Fasern, welche die Gefässquerschnitte verbinden, sieht man in der Abbildung noch einige Glaskörperfädchen, welche ihren Ursprung aus den Elementen der Retina nehmen.

Die hintere Fläche der Linse ist von einem dichten Netz von Gefässen umsponnen (s. Fig. 3), welche auch einen Theil des Glaskörpers erfüllen und mit der Arteria hyaloidea zusammenhängen; diese ist auf dem wiedergegebenen Schnitte gerade getroffen und auch noch im Sehnerven zu verfolgen. Bei einem Schweinsembryo von 16 mm Länge ist also die Linse bereits allseitig von einer gefässhaltigen Hülle umgeben, d. h. die Tunica vasculosa lentis ist vorhanden.

In Figur 5, welche den vorderen Abschnitt des Auges eines Rindsembryo von 4 cm Länge darstellt, erkennen wir den weiter fortschreitenden Process der Differenzirung der primitiven Hornhaut in die eigentliche Cornea und die Pupillarmembran bezw. den mesodermalen Antheil der Iris[1]). Letzterer bildet den lateralen Theil der Lamina iridopupillaris und lässt, ebenso wie die centrale Membrana pupillaris einen erheblichen Reichthum an Gefässen erkennen. Der Rand der secundären Augenblase beginnt zur Pars coeca auszuwachsen und bildet damit die erste Anlage des ectodermalen Teiles der Iris bezw. des Ciliarkörpers. Um den Umschlagsrand sieht man auch hier — vor allem auf der rechten Seite der Figur erkennbar — einen Gewebszug von der mesodermalen Irisanlage nach hinten in die Tunica vasculosa einstrahlen. Dieses Verhalten lässt sich — ebenso wie bereits bei den jüngeren Stadien vom Schweine — auf fast allen Schnitten der Serie verfolgen.

Eine besondere Beachtung verdient die Bildung der Vorderkammer, welcher wir hier zum ersten Male begegnen. Der abgebildete Schnitt (Fig. 5) geht etwa durch den vorderen Pol der Linse, also — es handelt sich um einen (in Bezug auf das Auge) Horizontalschnitt — etwa durch die Mitte des Auges. Man erkennt, dass die Trennung der primitiven Cornea in definitive Hornhaut und Lamina irido-pupillaris in der Mitte noch nicht stattgefunden hat, dass in der Peripherie dagegen eine Vorderkammer besteht. Dieselbe erscheint freilich infolge Schrumpfung des Präparates viel zu breit[2]), denn an besser conservirten Objecten

[1]) Jeannulatos (159 S. 22) hat für letztere den einheitlichen Namen „Lame irido-pupillaire“ vorgeschlagen, der mir entsprechend scheint und der auch hier angewendet werden soll.

[2]) Seefelder und Wolfrum (225) fordern eine Behandlung in aufsteigendem Alkohol von 5 zu 5%.

(man vergleiche Figur 8 von Stenops und Figur 10 vom Kaninchen) besteht die sich bildende Vorderkammer nur in einem schmalen Spalte, der aber auch zuerst in den peripheren Teilen vorhanden ist. Jedoch führt die Figur 5, gerade infolge der künstlich erweiterten Vorderkammerspalte, deren Bildung zuerst in den peripheren Theilen besonders deutlich vor Augen. Schnitte, welche durch mehr periphere Theile des Auges gehen, zeigen, dass die Strecke, auf welcher Cornea und Pupillarmembran noch zusammenhängen, immer kürzer wird, und dass schliesslich die Trennung vollkommen eingetreten ist. Daraus lässt sich ohne weiteres ableiten, dass die Vorderkammer sich als ein circulärer Spaltraum zunächst in ihren peripheren Theilen anlegt. Genau denselben Modus der Vorderkammerbildung konnte ich beim Kaninchen und bei Stenops gracilis nachweisen [1]).

---

1) Auf die Art der Vorderkammerbildung und die Anschauungen darüber, näher einzugehen ist hier nicht der Ort. Es seien nur einige Angaben aus der Literatur erwähnt. Nach Kölliker (71 S. 671) ensteht die Vorderkammer beim Säugetier „wie ein seröser Spaltraum". Ueber den Ort, wo dieser zuerst auftritt, drückt sich dieser Autor sehr vorsichtig aus. „Im Allgemeinen glaube . . . ich sagen zu dürfen, dass das Deutlichwerden der ersten Irisanlage und das Auftreten der vorderen Augenkammer zusammenfallen und dass dieser Raum in der Nähe der Iris zuerst deutlich wird . . ." Darnach hält auch Kölliker eine Entstehung der Vorderkammer zuerst in der Peripherie für wahrscheinlich, wie es auch die Figur 421 zeigt, auf welche er in diesem Punkte verweist. Anderer Ansicht ist Ayres (73), welcher eine multiple Lückenbildung in dem Gewebe der primitiven Hornhaut annimmt. „Die Stelle, an welcher die Lückenbildung beginnt, wechselt; bald ist es die Mitte, bald sind es die Seiten, an denen dieselbe zuerst wahrnehmbar wird" (S. 9). Noch unbestimmter in Bezug auf den Ort der Entstehung drückt sich Jeannulatos aus, der zusammenfassend sagt (159 S. 43): „La chambre antérieure chez les mammifères et chez l'homme apparaît de bonne heure. Elle se forme par clivage du mésoderme intercristallo-cornéen. On ne peut pas mieux comparer ce clivage qu'en disant que la chambre antérieure se forme comme une cavité séreuse dont les parois sont tapissées par un endothélium".

Präcise über die Art der Vorderkammerbildung hat sich dagegen Wolfrum (197 S. 14 f. Anm.) geäussert: Die vordere Kammer „entsteht zuerst, wie sich auf Stadien von 32 mm Scheitelsteisslänge von Schafen nachweisen lässt, als ein ringförmiger Spalt, der von der Vorderfläche des Irisstromas und der Linse und von der Hinterfläche der Cornea begrenzt wird. Deutlich lässt sich dieselbe erst auf Schnitten von Schweinsembryonen von 46 mm Scheitelsteisslänge nachweisen. Dieser Spalt hängt in seiner Ausbildung offenbar mit der Entstehung des Corpus ciliare zusammen. Dasselbe ist auch der Fall mit der besonderen Wölbung der Cornea. Mit der Anlage der Iris resp. des Corpus ciliare erfährt die Linse einen Zug nach rückwärts, zu gleicher Zeit wird die Cornea durch die Entwicklung des Corpus ciliare circulär eingeschnürt. Sie empfängt damit eine

Es sei ferner erwähnt, dass bei dem 4 cm langen Rindsembryo das Endothel der Membrana Descemeti bereits gebildet ist und zwar nicht nur dort, wo der Vorderkammerspalt bereits vorhanden ist, sondern auch auf jener Strecke, an der der Zusammenhang zwischen Cornea und Pupillarmembran noch besteht [2]). Aehnlicher Ansicht scheint Angelucci (86 S. 160) zu sein. Möglicherweise giebt die Bildung des Endothels der Membrana Descemeti den Anstoss zur Spaltbildung. (Man vergleiche jedoch das in der vorigen Anmerkung gesagte [Citat von Wolfrum]). — Hervorgehoben sei auch noch der grössere Kernreichthum der hinteren Hornhautschichten im Vergleich zu den vorderen, welche ungleich kernärmer sind. Die Schichtung und Anordnung in Längsreihen ist bereits deutlich wahrzunehmen.

Bei einem Schweineembryo von 8 cm Scheitelsteisslänge ist die Vorderkammer ebenfalls noch nicht in toto gebildet, in der Gegend des vorderen Linsenpoles besteht noch der Zusammenhang zwischen Cornea und Pupillarmembran, wie er soeben geschildert wurde, freilich in viel geringerer Ausdehnung als bei einem Rind von 4 cm Scheitelsteisslänge. Figur 6 stellt einen Schnitt durch den seitlichen Teil des Auges dar. Infolgedessen erscheint die Vorderkammer durchgehends vorhanden. Die Pars coeca der Retina hat sich weiter entwickelt und beginnt bereits

---

grössere Wölbung, sodass also ein Zurückweichen der Linse und ein Heraustreten der Cornea das Auftreten dieses spaltförmigen Raumes bedingen. Die Iris bleibt mit der Linse deswegen in festem Zusammenhang, weil sie durch Gefässe mit derselben verbunden ist. Es verlaufen also diese Vorgänge mit einander und stehen in genetischer Beziehung..... Der ringförmige Spalt nimmt von der Peripherie nach der Mitte hin zu. Es hebt sich hier der vordere Linsenpol am spätesten von der Hinterfläche der Cornea ab.... Es repräsentirt sich also die erste Anlage der Vorderkammer als ein schmaler ringförmiger Spalt, der da seinen grössten Durchmesser hat, wo der Irisrand an die Vorderfläche der Linse anstösst.“ Meine Beobachtung bildet somit eine Bestätigung der Wolfrum-schen Angaben über die Bildung der Vorderkammer. Zur Frage der Vorderkammerbildung hat sich auch Angelucci (86) geäussert.

Nachdem die vorliegende Arbeit bereits abgeschlossen war, erschienen die ausführlichen Untersuchungen von Seefelder und Wolfrum (225), welche eine Fortsetzung bezw. Bestätigung der Angaben Wolfrum's in dieser Frage brachten.

2) Auch Wolfrum (197 S. 14 Anm.) erwähnt das: „Auf Durchschnitten von Schweinsembryonen von 46 mm Scheitelsteisslänge findet man an der Innenseite der Cornea bereits eine continuirliche Schicht von Zellen angelegt. Dieselbe ist von der Cornea durch einen feinen, stark mit Rubin S sich tingirenden Saum abgegrenzt.“ Man vergleiche hierzu insbesondere Wolfrum und Seefelder (225 S. 443 Anm.)

auf die Linsenvorderfläche überzugreifen. Durch die Präparation hatten sich freilich die Iris — denn als solche kann man den vorderen Theil der Pars coeca in Gemeinschaft mit dem zugehörigen Theile der Lamina irido-pupillaris schon bezeichnen — und die Pupillarmembran von der vorderen Linsenfläche abgehoben bezw. die Linse hat sich durch Schrumpfung verkleinert und das erwähnte Verhalten bedingt. Wenn wir uns aber die Theile in ihre natürliche Lage gebracht denken, so erkennt man, dass der vordere Umschlagsrand der Augenblase der Linsenvorderfläche eine Strecke weit aufliegt. Da es sich jedoch um einen die peripheren Theile des Auges treffenden Schnitt handelt, ist die Iris nicht genau radiär, sondern ein wenig tangential durchschnitten. In Folge dessen muss sie etwas breiter erscheinen als sie in Wirklichkeit ist. Die Art des Zusammenhanges des vorderen Theiles der Tunica vasculosa lentis mit dem hinteren erkennt man besser aus der Figur 7, welche die linke Seite der Abbildung 6 bei stärkerer Vergrösserung wiedergiebt. Man sieht, dass der Ciliarkörper in Bildung begriffen ist und kann erkennen, wie das retinale Doppelblatt der Iris, dessen äussere Lage bereits stark pigmentirt ist, an seiner Spitze förmlich in Mesoderm bezw. dessen Gefässe eingelagert ist. Von der Vorderfläche des Retinalblattes der Iris zieht die Lamina irido-pupillaris glatt über den Umschlagsrand weg, wobei sie demselben dicht aufliegt. Ebenso ist das von hinten kommende Gewebe der Tunica vasculosa mit seinen Gefässen dicht der Hinterfläche des ectodermalen Irisblattes, besonders an dessen Spitze angelagert, um dann auch seinerseits in die Pupillarmembran überzugehen. Nun unterliegt es bei der mikroskopischen Untersuchung des Präparates kaum einem Zweifel, dass ein Theil der homogenen Substanz, in welche die von hinten kommenden Gefässe eingelagert sind, als Gerinnungsprodukt[1]) aufzufassen sein dürfte. Jedoch geht soviel mit Sicherheit aus der Betrachtung der Abbildung, wie der Präparate hervor, dass der Zusammenhang oder um es vorsichtiger auszudrücken der »Contakt« zwischen dem Umschlagsrande der sekundären Augenblase und den entsprechenden Theilen der gefässhaltigen Linsenkapsel ein sehr inniger ist. Diese Berührung ist eine viel engere geworden, als sie auf jüngeren Stadien (z. B. Fig. 5) war.

[1]) Als solche ist auch die homogene Schicht aufzufassen, welche die Vorderfläche der Lamina irido-pupillaris überzieht und als der geronnene Vorderkammerinhalt zu gelten hat. Die Grösse der Vorderkammer „in idealem Zustande lässt sich . . . an der Grösse des in ihr befindlichen Gerinnsels feststellen“. (Wolfrum 197, p. 15, Anm.)

Genau das gleiche Verhalten lässt sich bei dem Auge eines 3,2 cm langen Embryo von Stenops gracilis beobachten (s. Fig. 8). Auch hier sieht man die Spitze des Umschlagsrandes der sekundären Augenblase dicht umschlossen von den Gefässen und dem Gewebe der Tunica vasculosa lentis. Man erkennt hier auch, wie ein Gewebszug sich von hinten her dicht um die Spitze des Retinalblattes herum nach vorne umschlägt. Die Gewebsschicht, welche hinter der Iris zu dem hinteren Theile der Tunica vasculosa zieht, ist ausserordentlich dünn, auf einzelnen Schnitten scheint sie fast ganz zu fehlen, oft handelt es sich nur um eine einzige Lage von Zellen.

Besonders gut erkennt man auf dem Schnitte, welcher die gegenseitige Lage der einzelnen Theile ungestört durch Schrumpfungsprocesse wiedergiebt, wie die Vorderkammer einen sehr schmalen Spalt bildet. Central ist sie noch nicht vorhanden (in der Figur nicht mehr wiedergegeben). In der Zeichnung lässt sich der an der Spitze des Retinalblattes der Iris bereits ziemlich weit gebildete Sphincter pupillae, dessen quergetroffene Faserzüge im Präparat deutlich zu sehen waren, nicht erkennen. Derselbe war bei dem 8 cm langen Schweineembryo ebenfalls schon angelegt, soweit sich das an den nicht depigmentirten Präparaten, die mir allein zur Verfügung standen, beurtheilen liess. Die beiden zuletzt besprochenen Stadien (Schwein von 8 cm und Stenops von 3,2 cm) dürften etwa demselben Entwicklungsstadium entsprechen.

Ein relativ etwas älteres Stadium ist in den Figuren 9 und 10 von einem 7,5 cm langen Kaninchenembryo abgebildet. Der Schnitt, welcher der Figur 10 zu Grunde liegt, ist nach dem Verfahren von Alfieri zuvor depigmentirt worden[1]). Die Schnitte stammen von zwei verschiedenen Embryonen desselben Wurfes. Man sieht, wie (Figur 9) das retinale, stark pigmentirte Blatt der Iris an seiner Spitze ganz in mesodermales Gewebe eingelagert ist, welches nach vorne zu in die Pupillarmembran nach hinten in die M. capsulo-pupillaris übergeht. Letztere besteht hier aus zwei Reihen über einander gelegener Zellen, welche durch die Präparation von einander getrennt sind. Der Ciliarkörper ist bereits ziemlich weit entwickelt, auch der Sphincter ist schon vorhanden, wie besonders deutlich (freilich etwas schematisch) am depigmentirten Schnitte (Fig. 10) zu erkennen ist. Beim Vergleich von

1) Die Depigmentirung gelang stets ohne Schwierigkeit, nur musste man die Schnitte in destillirtem Wasser abspülen, da — wenigstens im stark kalkhaltigen Würzburger Leitungswasser — die Bleichung des Pigments sonst schnell wieder verschwand.

Figur 9 und 10, welche leider versehentlich nicht bei gleicher Vergrösserung gezeichnet wurden, fällt auf, dass wohl bei ersterer, wie bereits erwähnt, ein Gewebszug sich der Spitze des retinalen Irisblattes dicht angelagert findet, derselbe jedoch auf Figur 10 fehlt. Es findet sich hier vielmehr ein kleiner freier dreieckiger Raum, welcher oben und unten von dem in die Pupillarmembran einstrahlenden Gewebe umschlossen wird. Dieses verschiedene Verhalten zeigten auch die anderen Schnitte, welche untersucht wurden, und es liegt darin eine Uebereinstimmung mit dem Befunde, wie er oben bereits von Stenops mitgetheilt wurde. Wie unten (p. 25) des Näheren erläutert werden soll, liegt diese Differenz darin, dass im einen Falle ein nach hinten um den Irisrand umbiegendes Gefäss getroffen ist, dass dagegen im zweiten Falle der Schnitt durch einen Zwischenraum zwischen zwei solchen Gefässen hindurchgeht. Es sei jedoch ausdrücklich hervorgehoben, dass das mesodermale Gewebe, welches vorne dem Retinalblatt aufgelagert ist, bis zu dessen Rande ihm fest anliegt, und sich nirgends ein Spaltraum zwischen beiden Gewebsschichten findet. Dieses Verhalten ändert sich, wie wir sogleich sehen werden, bei älteren Stadien.

Es sei hier noch erwähnt, dass bei dem 7,5 cm langen Kaninchenembryo die Vorderkammer ebenfalls noch nicht vollständig, sondern nur als ringförmiger Spaltraum vorhanden ist. Figur 10 lässt das Gesagte unschwer erkennen.

Bei einem 8 Tage alten Kaninchen ist die Vorderkammer bereits vollkommen als relativ breiter Spalt ausgebildet. Die Iris ist weiter entwickelt und hat sich noch mehr auf die Linsenvorderfläche geschoben. [1]) Die Tunica vasculosa lentis ist noch in toto vorhanden.

Figur 11 giebt die mittlere Hälfte der Iris und deren Umgebung bei stärkerer Vergrösserung wieder. Die Rückfläche der Iris hat sich von der Linse in ziemlicher Ausdehnung entfernt, was wohl als Kunstprodukt aufzufassen ist. Das Retinalblatt hat sich, wie beim ausgewachsenen Kaninchen, nach vorne umgebogen, d. h. es besteht bereits das Ectropium des Pigmentblattes der Iris. Schon aus dem nicht depigmentirten Schnitt geht dies mit genügender Deutlichkeit hervor; auf dem entpigmentirten liess sich die Umbiegung noch klarer erkennen.

Ueber den vorderen umgebogenen Rand des hinteren Irisblattes hinweg zieht nun ein Strang mesodermalen Gewebes aus dem vorderen

[1]) Hinsichtlich dieses Ausdruckes, der nach den Ausführungen von Seefelder und Wolfrum (225) nicht ganz correct sein dürfte, vergleiche man deren Arbeit p. 442 f. und unten p. 136.

Irisblatte in die Pupillarmembran. Man erkennt aber sehr deutlich, dass — im Gegensatz zu dem in Figur 9 und 10 wiedergegebenen Stadium — dieser in die Pupillarmembran übergehende Gewebszug von dem darunter liegenden nach vorne gebogenen Umschlagsrand der sekundären Augenblase durch einen schmalen Spalt getrennt ist. Auch weiter peripherwärts — entsprechend dem centralsten Theile des bereits weit ausgebildeten M. sphincter pupillae — ist der Zusammenhang dieser vordersten Schichte der Iris mit ihrer Unterlage kein sehr inniger — auf einzelnen Schnitten setzt sich der Spalt direkt bis hierher fort. Erst weiter peripher wird die Verbindung wieder eine innigere.[1])

Es liegt also der Ursprung bezw. Ansatz der Pupillarmembran und, wie sogleich erörtert werden soll, der Membrana capsulo-pupillaris nicht mehr wie früher am Rande des retinalen Irisblattes, sondern ein, wenn auch kleines Stück, peripherwärts von jenem auf der Vorderfläche desselben (bezw. der Iris; s. u.). Wir haben damit nahezu den Zustand vor uns, wie ihn Henle (13) genauer beschrieben hat.

Auf einzelnen Schnitten löst sich von der in die Pupillarmembran eintretenden Lamelle ein Gewebszug los, welcher auf der Unterfläche von jener entspringt und sich im Bogen rückwärts wendet. Diese Trennung des mesodermalen Gewebszuges vollzieht sich erst in einigem Abstande von dem Rande der Iris (des ectropionirten Retinalblattes derselben). Man vergleiche hierzu Figur 11. In wie weit in diesem Punkte die Conservirung Schuld ist, vermag ich nicht zu entscheiden. In der Regel lässt sich auf einem und demselben Schnitte der rückwärts umbiegende Gewebszug nur ein Stück weit verfolgen, jedoch ergiebt die Betrachtung auf einander folgender Schnitte den Zusammenhang mit der Membrana capsulo-pupillaris, von welcher der besprochene Gewebszug nur ein Theil ist. In dem abgebildeten Schnitte fällt zufällig fast die ganze Gewebeschlinge in dieselbe Ebene. Man erkennt auch, wie, ausser der Verbindung mit der Irisvorderfläche durch

[1]) Möglicherweise ist die Fortsetzung des Spaltes auch peripher vom „Ectropium“ des Pigmentblattes hier als Kunstproduct zu deuten. Dass aber eine solche Spaltbildung zu erwarten ist — vielleicht nicht dicht über dem Sphincter, sondern weiter nach vorne zwischen den oberen Schichten des Mesoderms — ist als sehr wahrscheinlich anzusehen, mit Rücksicht auf das von Henle u. A. beschriebene Verhalten bei späteren Stadien. Diese zeigen einen Ursprung der Pupillarmembran etwa aus der Gegend des kleinen Kreises. In welcher Weise die weitere Entwicklung des Pupillartheiles der Iris etwa unter der abgehobenen Pupillarmembran vor sich geht, bedarf genauerer Untersuchung. Leider stand mir entsprechendes embryologisches Material nicht zur Verfügung.

das besprochene Gewebsstück, sich eine Gewebslage auf der Linsenkapsel direct zur Pupillarmembran begiebt. Ich habe das auf fast allen untersuchten Schnitten beobachten können.

Vom Menschen stehen mir leider nur sehr wenige Präparate zur Verfügung, deren Conservirung zudem stark zu wünschen übrig lässt. Sie entsprechen in dem Entwicklungsstadium des Foetus etwa den beiden zuletzt besprochenen Stadien des Kaninchens. Figur 12 [1]) rührt von einem Foetus her, dessen genaues Alter ich anzugeben leider nicht in der Lage bin. Ich glaube aber — beim Vergleich mit Präparaten von anderen menschlichen Foeten, deren Einsicht ich Herrn Dr. Wolfrum in Leipzig verdanke — nicht fehlzugehen, wenn ich das Alter mit ca. 5 Monaten annehme.

Man erkennt, wie hier, ähnlich dem 7,5 cm langen Kaninchenembryo, die Lamina irido-pupillaris dem Umschlagsrande der Augenblase dicht aufgelagert ist, während freilich das nach hinten um jenen herum gehende Gewebe durch einen Zwischenraum von dem »Pupillarrand« getrennt ist. Vielleicht ist letzteres auf stattgehabte Schrumpfung zu beziehen. Die Tunica vasculosa lentis ist voll entwickelt. Im Glaskörper sieht man einige Schrägschnitte durch Gefässe, welche auf die Vasa hyaloidea propria zu beziehen sein dürften. Die etwas hinter dem Aequator der Linse abgehende nach hinten umgebogene Gefässschlinge ist wohl als ein Vas hyaloideum proprium zu deuten, welches zu denen in der Aequatorgegend in die Tunica vasculosa lentis eintretenden gehört (s. u. p. 25).

In Figur 13 ist die Iris und ihre Umgebung von einem menschlichen Foetus abgebildet, der nicht unwesentlich älter wie der eben besprochene sein dürfte.[2]) Leider hat das Präparat durch die Conservirung stark gelitten, insbesondere ist die Linse stark geschrumpft. Sie ist darum in der Zeichnung auch fortgelassen und es ist nur ein Stück der Linsenkapsel wiedergegeben mit den an ihr haftenden Partien der Tunica vasculosa. Von dieser zieht ein zarter Faden zur Iris, wo er auf der Vorderfläche des Retinalblattes zusammen mit der nach vorne abgehenden Pupillarmembran inserirt. Die Ansatzstelle liegt ein kleines Stück peripherwärts von dem »Pupillarrande«. Der Lamina irido-pupillaris ist eine homogene Schichte aufgelagert: der geronnene Vorderkammerinhalt.

Es handelt sich also, soweit man aus diesem Präparat Schlüsse zu ziehen berechtigt ist, um ein Entwicklungsstadium, welches etwa dem

[1]) Das Präparat stammt aus der Sammlung von Herrn Professor Hess.

[2]) Genauere Angaben über das Alter kann ich leider auch hier nicht machen.

des 8 Tage alten Kaninchens entspricht: der Ansatz der Membrana pupillaris und capsulo-pupillaris befindet sich bereits auf »der Vorderfläche der Iris«. Ein Ectropium ihres Pigmentblattes wie beim Kaninchen, liess sich an dem einzigen mir zur Verfügung stehenden nicht depigmentirten Schnitte nicht mit Sicherheit feststellen.

Es war mir endlich noch ein Präparat aus der Sammlung von Professor Hes's zugänglich, das von einem Foetus aus dem 9. Monat stammt. Die Pupillarmembran ist ebenso wie die übrige Tunica vasculosa lentis vollkommen verschwunden. Die Iris zeigt bereits die Form, wie sie beim Neugeborenen vorkommt, ihre der Pupille zugekehrte Fläche ist nach dem Pupillarrande zu abgeschrägt, der kleine Kreis der Iris ist auf dem Querschnitte deutlich zu erkennen. Infolge der starken Schrumpfung des Präparates muss ich mich auf Angabe dieser wenigen sicher zu constatirenden Thatsachen beschränken.

Im Anschluss an die vorstehende kurze Darlegung des Verhaltens der Tunica vasculosa lentis im Allgemeinen mögen einige Punkte, welche mir zum Theil im Hinblick auf die klinisch zur Beobachtung kommenden Reste der foetalen gefässhaltigen Linsenkapsel von Wichtigkeit erscheinen, unter Berücksichtigung der einschlägigen Literatur, näher erörtert werden.

2. Ursprung bezw. Ansatz der Membrana pupillaris und der Membrana capsulo-pupillaris.

Für gewöhnlich werden an der foetalen Tunica vasculosa lentis drei Abschnitte unterschieden (z. B. von Kölliker 71, p. 648 f., Schwalbe, Lehrbuch der Anatomie der Sinnesorgane 1887, p. 127).

1. Die Membrana capsularis, welche die hintere Fläche der Linse bedeckt und bis zu ihrem Aequator reicht. 2. Die Membrana capsulo-pupillaris, welche die vordere Linsenfläche vom Aequator bis zum Umschlagsrande der secundären Augenblase überzieht und 3. die Membrana pupillaris, welche dem, von der sich auf die Linsenvorderfläche schiebenden secundären Augenblase, noch nicht bedeckten Theil der Linse aufgelagert ist. Zur Erläuterung des Gesagten verweise ich auf das Schema, Figur 13a, welches dem in den Handbüchern enthaltenen nachgebildet ist.

Es ist klar, dass die Ausdehnung der Membrana pupillaris und der M. capsulo-pupillaris davon abhängig ist, wie weit sich die secundäre Augenblase, welche allseitig gegen den vorderen Linsenpol vorwächst, bereits vorgedrungen ist. Die Grösse der ersten nimmt beim Vorwachsen

des retinalen Irisblattes ab, die der zweiten dagegen zu.[1]) So lange eine Pars coeca der Retina, welche der Linsenvorderfläche aufgelagert ist, noch nicht existirt, kann auch von einer Capsulo-pupillar-membran noch nicht gesprochen werden.

Vielleicht mit aus diesem bei verschieden alten Embryonen wechselnden Verhalten ist die Bezeichnung M. capsulo-pupillaris nicht durchweg verwendet worden. So erwähnt z. B. Nussbaum (171) diesen Namen gar nicht.

Schon Kölliker (71) und neuerdings wieder Fuchs (219) haben sogar vorgeschlagen, diese Bezeichnung ganz fallen zu lassen und nur eine M. capsularis und eine M. pupillaris zu unterscheiden, da sich letztere in ihrer organologischen Bedeutung[2]) und auch in ihrer feineren Structur von den übrigen Theilen der gefässhaltigen Linsenkapsel unterscheide (s. darüber unten p. 28 f.).

[1]) So sagt schon Reich (16 p. 21 f): „Membrana capsulo-pupillaris, quod pertinet ad magnitudinem et decursum, majores mutationes subit, quam membrana pupillaris. In fetibus parvulis, ubi lens crystallina intime pone rudimentum iridis jacet, tam brevis est, ut nunquam mihi contigerit eam retrahere, quin disrumperem; tum ea tantum pars, quae lenti incumbit, ad cinguli instar supra hanc remanet. Quo magis autem iris accrescit et camera posterior efformatur, eo fit longior."

[2]) Näher hier auf diese Frage einzugehen, welche wohl nur durch ausgedehnte vergleichend-entwicklungsgeschichtliche Untersuchungen befriedigend gelöst werden kann, ist hier nicht der Ort. Ich möchte nur den folgenden Passus bei Kölliker (71 p. 652) anführen, der sich hierauf bezieht. Dieser Autor spricht der M. capsularis und M. capsulo-pupillaris den Character einer selbstständigen Bildung ab, da ihre Gefässe einfach vom Glaskörper getragen werden. „Es ist daher in dieser Gegend die sogenannte gefässhaltige Kapsel nichts weniger als eine selbstständige Bildung, und da die Membrana pupillaris auch mit der Anlage der Tunica vasculosa oculi verbunden ist, so ergiebt sich hieraus der wirkliche Sachverhalt, dass nämlich der Glaskörper und die Gefässe desselben zur Linse zusammen gehören und den hinteren Abschnitt einer gefässhaltigen Umhüllung der Linse bilden, während der vordere Abschnitt dieser Umhüllung oder die Membrana pupillaris mit der das ganze Auge umhüllenden Mesodermaschicht verbunden ist. Somit bildet die ganze gefässhaltige Umhüllung der Linse und die Tunica vasculosa oculi eine höhere Einheit." — Erwähnt sei noch der Satz von Robin (La choroïde et l'Iris. Anatomie, physiologie p. 54. Thèse d'Aggrégation. Paris 1876.): „ . . . la membrane pupillaire est pour la choroïde ce que la cornée est pour la sclérotique". (Cit. nach Lepage 185 p. 19.) Wenn man statt Pupillarmembran den Begriff Lamina irido-pupillaris setzt, erscheint diese These bis zu gewissem Grade berechtigt.

Trotzdem scheint es mir mit Rücksicht auf das verschiedene klinische Verhalten, welche persistirende Reste der M. capsularis einerseits der M. capsulo-pupillaris andererseits bieten, wenigstens in dieser Arbeit geboten, an den alten Ausdrücken festzuhalten.

Während über den Ursprung der M. capsularis bezw. ihrer Gefässe aus der Arteria hyaloidea und ihr ferneres Verhalten zur Linse verschiedene Ansichten nicht existiren, finden sich über den Ansatz bezw. Ursprung der M. capsulo-pupillaris und der M. pupillaris in der Literatur von einander abweichende Angaben.

Früher war allgemein die Ansicht vertreten[1]), dass die Pupillarmembran eine einfache Fortsetzung der Iris sei und am Pupillarrand (soweit überhaupt in dem entsprechenden fötalen Zustande von einem solchen gesprochen werden kann) inserire. Cloquet (8), Rudolphi (cit. bei 32) und vor allem Henle (32) haben dann aber darauf aufmerksam gemacht, dass ihre Ursprungsstelle auf der Irisvorderfläche gelegen sei. Lepage (185, S. 14) erwähnt die Beobachtung Cloquet's mit folgenden Worten: »C'est Cloquet qui a déterminé le siège exact de cette insertion au petit cercle arteriel de l'iris. Il expose ce fait dans la dixième conclusion de son mémoire: X »»Le petit cercle arteriel de l'iris n'éxiste pas chez le foetus avant la rupture de la membrane pupillaire; il est formé par les vaisseaux de cette membrane qui se sont retirés vers l'iris, sans avoir éprouvé le moindre déchirement.««

Henle schliesst sich der von ihm citirten Ansicht Rudolphi's folgendermaassen an (32, S. 2): »In omnibus quotquot ego dissecui, foetuum ovillorum e quovis gestationis mense et foetuum vaccinorum oculis, nec non in illis foetus humani paene maturi hanc Rudolphi observationem veram et comprobatam vidi.« Henle nimmt also für die ganze Dauer ihres Bestehens den Ursprung der Pupillarmembran auf der Irisvorderfläche an.

Derselben Ansicht ist Weber (27, S. 345), welcher mit Rücksicht auf pathologische Fälle, die früheren Untersuchungsergebnisse zusammenfassend, sagt: Die fötale Pupillarmembran »liegt . . . . vor Entwicklung der Iris als vordere Wand der Membrana capsulo-pupillaris, mit welcher sie zusammen einen gefässhäutigen, das Linsensystem allseitig eng umschliessenden Sack bildet, der Vorderfläche der Linse genau an. Wenn nun die Iris von allen Seiten gegen die Linse heranwächst, stülpt sie die genannte Wand so ein, dass die Pupillarhaut,

[1]) Die Literatur darüber findet man bei Henle (13, S. 1 f.).

vom Rande der Iris aus, erst ein wenig . . . auf die vordere Irisfläche übergeht und dann erst sich umbiegt, um die Pupille zu verschliessen«.

Einen etwas abweichenden Standpunkt nimmt Rumschewitsch ein, der weitgehende individuelle Differenzen in dieser Hinsicht annimmt. »Wie beim Fötus die Pupillarmembran sich an die Iris sonst näher, sonst weiter vom Pupillarrande anheftet, und diese Verschiedenheit durchaus nicht durch das Alter des Fötus bedingt, sondern ganz individuell ist, ebenso . . . .« (130, S. 311).

Jedoch auch in neuerer und neuester Zeit finden sich Angaben, welche von den eben citirten abweichen. v. Michel schreibt (80, S 202): » . . . man kann . . . gewiss nicht von einer Ursprungsstelle der Pupillarmembran an der Vorderfläche der Iris sprechen, vielmehr entwickelt sich die Iris in der Form eines Auswuchses dicht hinter der Pupillarmembran. Es scheint, dass auch manchmal eine Art Einstülpung derselben durch die vorwachsende Iris stattfindet, denn ich habe mich an einigen Präparaten auf das bestimmteste überzeugt, dass am Pupillarrand eine Fortsetzung der Pupillarmembran auf eine kurze Strecke hinter der Irishinterfläche sich noch findet, wodurch der Pupillarrand gabelförmig von der Pupillarmembran umfasst erscheint (s. Fig. 9 P.).«

Nach den oben mitgetheilten Befunden (s. z. B. Fig. 10) ist der erste Theil des Citates insofern richtig, als eben in (früheren) Entwicklungsstadien mesodermaler Irisantheil und Pupillarmembran continuirlich ineinander übergehen, und deshalb von einer Ursprungsstelle der letzteren an jener im eigentlichen Sinne gar keine Rede sein kann. Jedoch ist der zweite Theil des Citates ohne Zweifel in dieser Auffassung nicht zutreffend, denn bei Betrachtung der Abbildung, auf welche Michel verweist, erscheint es mir sicher, dass es sich bei »dem Fortsatze der Pupillarmembran nach hinten« um ein Stück der M. capsulo-pupillaris handelt, welche nach vorne (d. h. in der Richtung nach dem vorderen Linsenpole zu) in die Pupillarmembran einstrahlt. Ein Vergleich der betreffenden Figur mit meiner Figur 10, welche übereinstimmende Verhältnisse zeigt, dürfte das Gesagte bestätigen. Doch dieser Punkt ist nebensächlich, da mir vor allem die Thatsache erwähnenswerth scheint, dass Michel einen sehr innigen Contact des Gewebes der fötalen Linsenkapsel mit dem Pupillarrand (sc. Umschlagsrande der secundären Augenblase) beobachtet hat. Dasselbe geht aus einer Figur hervor, welche Nussbaum (171, S. 38) abbildet. Es vereinigt sich hier ein Gefäss, welches aus den vorderen Irisschichten stammt, mit einem aus dem hinteren Abschnitt der Tunica vasculosa kommenden vor dem

Irisrande und demselben dicht aufliegend, um dann sich weiter in die Pupillarmembran zu begeben. — Wir haben damit bereits den Zusammenhang der M. capsulo-pupillaris mit der Iris bezw. Pupillarmembran berührt. Es mögen darüber noch einige Angaben folgen.

Henle, welcher gemeinsam mit Johannes Müller die M. capsulo-pupillaris entdeckte, sagt über dieselbe folgendes (32, S. 6): »Oritur una cum membrana pupillari ex iridis superficie anteriori, quam tegit ab ortu usque ad marginem pupillarem; hinc, cum partibus adiacentibus nusquam cohaerens, retrorsum et ab axi visionis extrorsum inclinata, oculi cameram posteriorem percurrit, et ad capsulae superficiem anteriorem adiungitur, ubi zonulae Zinnii marginem internum ponere solemus.« . . . . »Num in foetu humano adsit, adhuc affirmare nequeo.« (S. 7).

Es hängen also Pupillarmembran und Capsulo-pupillar-membran nach Henle in späteren Entwicklungsstadien, auf die sich seine Untersuchungen vor allem erstreckten, an ihrem Ansatz an der Iris eng zusammen. Anders ausgedrückt heisst das, dass die Lamina irido-pupillaris beim Uebergang in die Pupillarmembran sich spaltet. Das vordere Blatt bildet die Pupillarmembran, das hintere um das retinale Irisblatt sich nach hinten umschlagende ist die M. capsulo-pupillaris.

Wie ich mich zu zeigen bemüht habe, ist dieser Zusammenhang bereits sehr frühzeitig, schon sehr bald nach Abschnürung des Linsenbläschens gebildet (cf. Fig. 1—4). Auch Kölliker (206) hat in anderem Zusammenhang darauf bereits hingewiesen [1]). Man kann zwar in so jungen Stadien von einer eigentlichen M. capsulo-pupillaris noch nicht sprechen, doch gibt uns die Betrachtung älterer Embryonen, bei denen sich die allmähliche Umwandlung aus den primitiven Zuständen in die späteren successiv verfolgen lässt, zweifellos das Recht, in jenen die erste Anlage der späteren Verhältnisse zu erblicken (vergl. die Fig. 4, 5, 7, 9).

Anfangs ist dies den Augenbecherrand umziehende bezw. das in die Pupillarmembran übergehende mesodermale Gewebe demselben locker, dann ziemlich dicht angelagert und erscheint namentlich mit der Vorder-

[1]) „Ob auch bei der Linsenbildung Mesoderm in das Auge eintritt, ist noch nicht ganz ausgemacht, ganz sicher dagegen, dass im Isthmus der Augenkapsel zwischen dem Rande der secundären Blase und der Linse das äussere Mesoderm mit den innern verbunden ist". Man vergleiche auch die (Erklärung zu K.'s Figur 8 auf S. 21. Aehnliches sagt schon Lieberkühn 52, S. 49).

fläche derselben bis zu seinem Rande innig verbunden. Man könnte demgemäss sagen, der Ursprung bezw. Ansatz der Pupillar- und Capsulo-pupillarmembran liege an dem Rande des secundären Augenbechers (der später zum Pupillarrande wird). Erst später (s. Fig. 11 u. 13) wird dieser Zusammenhang ein lockerer und es entsteht zwischen dem Umschlagsrande des Augenbechers und dem dasselbe umgebenden Gewebe der Tunica vasculosa lentis ein mehr oder weniger breiter Spaltraum, der sich späterhin auch noch eine Strecke weit peripherwärts fortsetzt und damit den Ansatzpunkt der beiden Membranen vom »Pupillarrande« abrückt. Obschon sich jedenfalls die älteren Autoren meist auf Untersuchung späterer Stadien beschränkt hatten, welche die zuletzt angeführten Verhältnisse zeigen, dürfte doch wohl ein Theil der widersprechenden Angaben in der Literatur über den Ansatz der Pupillarmembran in der Weise zu erklären sein, dass verschieden alte Stadien den Beobachtungen zu Grunde gelegt sind.[1])

Worin haben wir nun die nächste Ursache dafür zu suchen, dass diese Verlegung des Ursprungs der beiden Membranen auf die «Irisvorderfläche« vor sich geht? Herr Dr. Wolfrum-Leipzig, mit dem ich darüber sprach, äusserte mir gegenüber den Gedanken, dass in der Entwicklung des M. Sphinkter pupillae der Grund für diesen Vorgang zu sehen sei. In der That scheint dies im ersten Augenblick sehr plausibel zu sein. Ist doch durch die Untersuchungen von Nussbaum nachgewiesen, dass der Sphinkter pupillae aus dem Umschlagsrand der secundären Augenblase durch Bildung einer nach vorne und abaxial gerichteten Epithelwucherung angelegt wird (s. 171, Fig. 39). Man könnte sich nun sehr gut vorstellen, dass dadurch eine Lockerung des Zusammenhanges zwischen ektodermalem und mesodermalem Gewebe eintritt und erst peripher von der Sphinkteranlage derselbe wieder inniger würde. Allein dieser Auffassung steht der Umstand entgegen, dass die Entwicklung des Sphinkter lange vor die Zeit fällt, in welcher sich der Ansatzpunkt der M. pupillaris und capsulo-pupillaris in der angegebenen Weise verschiebt. Ich verweise z. B. auf Fig. 8 und 10; hier war der M. Sphinkter schon ziemlich weit entwickelt, die beiden Membranen aber waren noch in enger Berührung mit dem »Pupillarrand«.

Wahrscheinlicher erscheint mir, dass der besprochene Vorgang

---

1) Ich glaube diese Annahme auch gegenüber der oben S. 20 citirten Ansicht Rumschewitsch's aufrecht erhalten zu können.

seine Ursache in der Entwicklung des sogenannten Ectropium des Pigmentblattes hat (s. Fig. 11). Dadurch könnte es meiner Ansicht nach sehr wohl möglich sein, dass eine Lockerung zwischen beiden Gewebsschichten an dem Augenblasenrande eintritt, Wodurch das Ectropium selbst zu Stande kommt — ob es etwa auf den sich entwickelnden Musculus Dilatator pupillae zu beziehen ist — [1]) lasse ich unentschieden. Ueberhaupt bin ich mir sehr wohl bewusst, dass die eben ausgesprochene Ansicht noch genauerer Begründung bedarf, welche ich aber leider zur Zeit aus Mangel an genügendem embryologischen Material nicht geben kann. Soviel aber erscheint mir sicher zu sein, dass — wenigstens beim Kaninchen — das Ectropium des Pigmentblattes bereits vorhanden ist, ehe die Pupillarmembran sich zurückgebildet hat[2]).

3. Die Gefässe der Tunica vasculosa lentis.

Ueber das Verhalten der Gefässe der Tunica vasculosa liegen eingehende Untersuchungen für die älteren Entwicklungsstadien von O. Schultze (140) vor, während neuerdings für die erste Entwicklung der Gefässe im Kaninchenauge solche von Fuchs (219)[3]) angestellt worden sind. Ich beschränke mich darauf, die Hauptpunkte kurz zu referiren.

Während in den frühesten Stadien (nach Abschnürung des Linsenbläschens) die Capsula perilenticularis (Cirincione) vorwiegend aus mesodermalem Gewebe besteht, welches nur relativ wenig Gefässe besitzt, ändert sich dieses Verhalten bald. Die Gefässe nehmen an Zahl zu, und das undifferenzirte, mesodermale Gewebe nimmt an Menge ab. »Die Capsula perilenticularis in ihrer, sagen wir ‚mesodermalen'. Phase, hat also eine sehr kurze Existenz; sie beendet ihre Entwicklung in der siebenten Woche und beginnt zwei Wochen später zu verschwinden, um der Gefässkapsel ihren Platz abzutreten. Bei menschlichen Embryonen von drei Monaten findet man keine Spur mehr von perilenticulärem Mesoderm; an seiner Statt begegnet man dagegen einem complicirten

[1]) Seine Entwicklung beginnt nach Forsmark (221, S. 103) im 6. Monat. Ich verweise aber hier auf die abweichende Ansicht von Münch über den Dilatator pupillae (223)

[2]) Erst nachdem diese Zeilen längst niedergeschrieben waren, kam mir die Arbeit von Gallenga (222) zu Gesicht, dessen Ausführungen sich in manchen (wesentlichen) Punkten mit den meinigen decken.

[3]) Den Hinweis auf diese Arbeit verdanke ich Herrn Dr. Wolfrum-Leipzig.

Gefässnetz, welches wie jenes die Linse von allen Seiten umklammert«. (Cirincione 162, S. 15). Ich verweise hier auf die Fig. 86—88, 101—104, bei Cirincione.

Für das Kaninchenauge konnte Fuchs (219) nachweisen, dass zunächst aus dem den Augenbecherrand umkreisenden Ringgefässe eine primäre Arteria hyaloidea gebildet wird, welche jedoch nur ganz kurzen Bestand hat (am 11. und 12. Tage der Entwicklung), und sich dann zu einem Bulbus hyaloideus umbildet. Dieser verwandelt sich dann seinerseits in das die hintere Fläche der Linse dicht umschliessende Gefässnetz der Tunica vasculosa (M. vasculosa, 13. Tag der Entwicklung). Erst secundär stellt sich eine Verbindung zwischen Bulbus hyaloideus und Art. ophth. int. her, wodurch dann die definitive Arteria hyaloidea gebildet wird. Gleichzeitig findet die Vascularisation der Pupillarmembran statt (bezw. des hinteren Theiles der primitiven Hornhaut, da zur Zeit eine Vorderkammer noch nicht vorhanden ist). Ueber die Abflusswege der Tunica vasculosa ist folgendes zu sagen: Es treten dreierlei Gefässzweige lateralwärts aus. »Die ersten an Zahl weitaus am geringsten treten in die Ringarterie resp. den arteriellen Gefässkranz am Umschlagsrand (des Augenbechers) ein; die zweiten treten auf die Vorderfläche der Linse und bilden hier die ersten Gefässchen der Membrana pupillaris; die dritten aber biegen um den Augenbecherrand herum nach aussen . . . Dabei liegen sie am Augenbecherrand zwischen diesem und der Ringarterie, also, von der lateralen Seite her gesehen, unter der Arterie. Auf der Aussenfläche des Auges angelangt, treten sie sofort in die Wurzeln der Venae vorticosae ein. Sie sind es also, die das Blut abführen aus dem Glaskörperraume, bezw. aus den medialen und seitlichen Theilen der Tunica vasculosa lentis, und sie sind bereits vorhanden zu einer Zeit, in der die Membrana pupillaris noch in ihren allerersten Anfängen steckt. Zeitlich sind sie mithin die ersten Abflusswege aus der Tunica vasculosa lentis und theilen erst später ihre Aufgabe mit den Venen der Membrana pupillaris«.

»Die Membrana pupillaris erhält aber nicht nur Gefässchen, welche aus dem Inneren des Glaskörperraumes hervortreten; auch von der Aussenfläche des Umschlagrandes treten solche in sie ein. Im Ganzen sind ja . . die Gefässchen auf der lateralen Fläche (sc. Vorderfläche) der Linse an Zahl noch gering; indessen dieses dauert nicht lange. Von allen Seiten schieben sich die Sprossen vor und bald haben wir auch hier ein Gefässnetz vor uns, das an Dichtigkeit den Netzen anderenorts nicht nachsteht.« (219, S. 119).

Damit ist, wenn wir berücksichtigen, dass die Vasa hyaloidea propria ebenfalls in Bildung begriffen sind, der Zustand der gefässhaltigen Linsenkapsel erreicht, wie er längere Zeit bestehen bleibt, und von O. Schultze für ältere Foeten mit Hilfe von Injectionspräparaten genau untersucht worden ist Wir haben nach diesem Autor (bei späteren Stadien) eine dreifache arterielle Versorgung der Tunica vasculosa zu unterscheiden: 1. Die Arteria hyaloidea und deren Verzweigungen an der hinteren Linsenfläche. 2. Die Vasa hyaloidea propria, welche ebenfalls aus der Centralarterie stammen, durch die peripheren Theile des Glaskörpers ziehen und in der Gegend des Aequators der Linse in die Tunica vasculosa eintreten. (Eine solche Einmündungsstelle ist auf Figur 12 sichtbar.) Diese beiden Gefässsysteme speisen den hinteren Theil der gefässhaltigen Linsenkapsel, d. h. die M. capsularis und capsulo-pupillaris mit Blut, weiter nach vorne treten einzelne Aeste in die Pupillarmembran ein, während andere um den Umschlagsrand hakenförmig umbiegend, direkt — als Venen — in die Abflusswege übergehen. Ich verweise für das eben Gesagte auf die Abbildungen 1, 3, 4 bei O. Schultze und auf meine Figur 11. Hier erkennt man deutlich, wie einerseits ein Gewebszug — der einem Gefässe entsprechen dürfte — der Linse dicht anliegend in die Pupillarmembran eingeht, während ausserdem nach vorne umbiegend eine Gefässschlinge sich zur Iris begiebt. (Näheres über letzteren Punkt s. unten). 3. Als dritter arterieller Zufluss zur Tunica vasculosa kommen aus den langen vorderen Ciliararterien stammend (dem Circulus iridis major) Arterien, welche aus der Iris in die Pupillarmembran eintreten. Dieses war bereits Henle bekannt (32, Tafel I, Fig 1 u. 2). Der Abfluss des Blutes aus der Pupillarmembran erfolgt durch die Venen derselben, welche ihr Blut ebenso wie die, um den Pupillarrand, umbiegenden Gefässe der M. capsulo-pupillaris, in die Venae vorticosae entleeren.

Die Tunica vasculosa besitzt also bei alleinigen Abfuhrwegen ihres Blutes durch die Venen der Iris zwei getrennte arterielle Zufuhrwege: Für ihren hinteren und vorderen Abschnitt die Arteria centralis mit ihren Aesten, für den vorderen allein ausserdem noch eine Versorgung mit Blut aus dem Ciliargefässsystem [1]).

---

[1]) Ueber die genaueren Vorgänge bei der Bildung der Arteria hyaloidea und der übrigen Glaskörpergefässe sowie deren Resorption muss ich auf den betreffenden Abschnitt der Arbeit von O. Schultze verweisen (l. c., S. 8 ff.), wo sich auch bemerkenswerte Angaben über das Verhalten beim Menschen finden (S. 16 f.).

Ueber die Art der Gefässverzweigung in der Tunica vasculosa sei bemerkt, dass in der hinteren Hälfte eine vorwiegend dichotomische Theilung stattfindet, wobei aber vielfache Anastomosen unter den einzelnen Aesten bestehen; dadurch entsteht eine arterielle Wundernetzbildung. Im Gegensatz hierzu steht der Gefässverlauf in der Aequatorgegend. Hier finden sich die feinen Capillaren in exquisit paralleler Anordnung (s. Fig. 3 bei O. Schultze)[1]), wobei gleichzeitig eine erhebliche Verengerung der Gefässe stattfindet. Auf die dadurch bedingte Blutdrucksteigerung in den dahinter (centralwärts) gelegenen Gefässbahnen hat Virchow (74, 182) aufmerksam gemacht. Diese parallele (bezw. radiäre) Anordnung der Gefässe bleibt auch in den Randtheilen der Pupillarmembran noch andeutungsweise erhalten (s. O. Schultze, Fig. 1, 2 u. 4). In der Mitte jedoch findet sich ein ausgesprochenes Netzwerk von Gefässen, welches auf der Höhe der Entwicklung der Membrana pupillaris auch den vorderen Pol bedeckt. Wie O. Schultze nachgewiesen hat, ist die Bildung von Gefässarkaden, welche ein von Gefässen freies Centrum umschliessen, als beginnende Rückbildung aufzufassen[2]). Die Arterien, welche aus der Iris in die Pupillarmembran eintreten, zeigen, ebenso wie die austretenden venösen Stämmchen in den peripheren Theilen ebenfalls deutlich radiäre Anordnung.

Ueber die Art des Gefässverlaufs in den centralen Theilen der Pupillarmembran giebt die Figur 14 eine Vorstellung, welche ein Flächenpräparat darstellt. Dasselbe entstammt einem 8 Tage alten Kaninchen und ist nach Abtragung der Hornhaut durch vorsichtiges Abziehen mit einer feinen Pincette von der Vorderfläche der Linse gewonnen worden. Da das Gewebe der Membran (am gehärteten Präparat) sehr fest mit der Unterlage verbunden ist, gelingt es nicht leicht dieselbe loszulösen nnd man gewinnt im besten Falle nur kleine Stückchen, an denen aus dem erwähnten Grunde meist noch ausgedehnte Partien des vorderen Linsenepithels hängen geblieben sind. Man erkennt dasselbe dementsprechend auf der linken Seite der Zeichnung.

Man sieht, wie die Gefässe vielfache Anastomosen untereinander eingehen, und dass dieselben stellenweise sich überkreuzen, d. h. in doppelter Lage übereinander angeordnet sind. Wie aus der Abbildung deutlich hervorgeht, kann das nicht als Kunstproduct aufgefasst werden, das

[1]) Auch einem Anonymus (15, S. 423) war dieses Verhalten bereits bekannt.

[2]) s. O. Schultze l. c., S. 7. Auch Arnold (12, S. 158) hatte dieses Verhalten bereits hervorgehoben.

etwa durch Einrollung der Ränder des Präparates zu Stande gekommen ist. Eine fernere Bestätigung des Gesagten findet sich auch darin, dass man auf Schnittpräparaten öfters zwei Gefässlumina grade oder schief übereinander findet [1]).

Genau das Gleiche konnte ich auch an Flächenpräparaten beobachten, welche den Seitentheilen der Pupillarmembran entstammten (s. Fig. 15, welche ebenfalls von einem 8 Tage alten Kaninchen herrührt, nur bei stärkerer Vergrösserung als Fig. 14 gezeichnet ist). Ihre Gewinnung war wesentlich leichter, als die der vorhin erwähnten. Nach Eröffnung der Vorderkammer durch Abtragung der Hornhaut liess sich die Iris, nachdem sie an der Basis mit einer Pincette gefasst war, leicht abheben. Dabei folgte dann ein Stück der mit der Iris verbundenen Pupillarmembran und Capsulopupillarmembran. Freilich war es nicht breit. Da mir leider albinotische Tiere nicht zur Verfügung standen, und bei der Depigmentirung, welche ich mit Erfolg mehrfach vorgenommen habe, das nicht eingebettete Präparat so weit zerfiel, dass es nicht mehr zur Untersuchung verwendet werden konnte, muss ich mich darauf beschränken, ein nicht depigmentirtes Präparat abzubilden. Dadurch ist freilich der weitere Verlauf der Gefässe auf der Irisvorderfläche nicht mehr zu sehen und die Gefässe der Pupillarmembran werden durch den schwarzen »Pupillarrand« abgeschnitten.

Das Präparat (s. Fig. 15) ist von hinten gesehen, d. h. die vom Beschauer abgekehrte Fläche sieht nach der Vorderkammer. Man erkennt neben dickeren Gefässstämmen, welche sich in grösserer Zahl finden, einige dünnere. Ich bin geneigt, die letzteren als arterielle, jene als venöse Bahnen anzusprechen.

Ich stütze mich dabei vor allem auf das Verhalten der abführenden Gefässe der Membrana capsulo-pupillaris, welche ja allgemein als Venen angesehen werden. In der Abbildung sind ihrer drei sichtbar, welche natürlich nur als kurze Stümpfe erscheinen; sie sind abgerissen, weil sie ja sich nach hinten um die Linse herum begeben.

Entsprechend der Orientirung des Präparates sieht man diese Gefässstümpfe nach vorne vorspringen, wie sich durch Einstellung des Mikroskoptubus feststellen lässt. Man sieht darum bei einer bestimmten Einstellung des Mikroskopes direct in ihr Lumen hinein.[2]) Die Gefässe

[1]) Man vergl. hierzu Abb. 2 bei Schultze (140), wo sich auch am Rande der Pupillarmembran ein Ueberkreuzen der Gefässe findet.

[2]) Die Zeichnung versucht dieses Verhalten anschaulich zu machen.

nun, welche den von O. Schultze z. B. in seiner Fig. 1 abgebildeten entsprechen, besitzen genau dasselbe Kaliber, wie die als Venen gedeuteten dickeren direct aus der Pupillarmembran kommenden. Ausschlaggebend für den venösen Charakter derselben erscheint mir aber vor allem, dass das eine der Gefässe der M. capsulo-pupillaris (in der Figur rechts) in eine solche Vene der Pupillarmembran einmündet [1])

Ueber den histologischen Bau der Gefässe der Pupillarmembran sowohl, als der anderen Theile der Tunica vasculosa lentis, soweit ich das nach meinen Präparaten beurtheilen kann, sei bemerkt, dass ihre Wand nur von einer Lage von Endothelien gebildet wird. Sie besitzen demnach den Charakter der Capillaren.

4. Structur der Tunica vasculosa lentis.

Während über den Charakter der Pupillarmembran als echter Membran, an welcher ausser den Gefässen noch eine membranartige Grundlage zu unterscheiden ist, Zweifel nie geäussert worden sind, bestehen über die Natur der hinteren Abschnitte der Tunica vasculosa lentis divergirende Ansichten. Während Henle (32) die Membrana capsulo-pupillaris ohne weiteres als Membran ansah und demgemäss als solche bezeichnet hat, sind von anderer Seite Bedenken gegen die Richtigkeit dieser Auffassung erhoben worden. So schreibt Königstein (78 p. 61): »Des Weiteren ist bekannt, dass die hintere gefässreiche Kapsel als solche nicht existirt, sondern, dass die Gefässe im Glaskörper liegen«, und (p. 62): »Eine eigentliche Membrana capsulo-pupillaris, d. h. eine Membran, die zwischen der Linse und der Iris läge, die also bei einem Zuge der Linse nach rückwärts angespannt würde, existirt nicht, sondern es verlaufen die nackten Gefässe von der vorderen Linsenfläche resp. dem Linsenrande zur Iris.« Aehnlich äussert sich Kölliker (71 p. 651 f.): »Die Gefässe der fötalen Linse werden als in einer besonderen Membran liegend beschrieben und das Ganze auch als selbstständige Hülle der Linse aufgefasst, doch entspricht dies für entwickeltere

[1]) Diese Einmündung von Gefässen der Capsulo-pupillaris in die Venen der Pupillarmembran hat bereits 1832 ein Anonymus (15) an 4—5 Wochen alten Schafembryonen mittels Injectionen gefunden. Nachdem er den oben erwähnten parallelen Verlauf der Gefässe am Linsenäquator und auf dem peripheren Theil der Linsenvorderfläche geschildert, sagt er: „Will man nun sehen, was weiter aus ihnen wird, so muss man ein Auge haben, wo die Venen gut durchdrungen sind, da findet man: dass sie nicht aufhören, sondern an der inneren Fläche der Pupillarhaut unmittelbar am Pupillarrande, mit Venenzweigen der Pupillarhaut sich verbinden. Eine höchst merkwürdige Gefässverbindung ...“

Augen dem wirklichen Sachverhalte nicht. Einmal ist nur bei der Membrana pupillaris eine wirkliche Membran als Grundlage der Gefässausbreitung vorhanden und auch mit Leichtigkeit nachzuweisen, wogegen eine Membrana capsularis und capsulo-pupillaris, welcher letztere Theil übrigens besser nicht als besonderer Theil unterschieden wird, als solche nicht existirt und die Gefässe hier einfach von den vordersten Theilen des Glaskörpergewebes getragen werden.«[1])

Während in den früheren Entwicklungsstadien zweifellos eine mesodermale Hülle, welche muthmaasslich der Linse aufliegt, auch in den hinteren Abschnitten der Tunica vasculosa vorhanden ist, erfährt dieses Gewebe, wie oben (S. 23) bereits erwähnt, mit zunehmender Ausbildung der Gefässe eine erhebliche Reduction. Ob dieselbe wirklich soweit geht, wie die citirten Autoren es annehmen, muss meiner Ansicht nach noch genauer untersucht werden. Beweisende Abbildungen habe ich nicht finden können.

Ich habe versucht in ähnlicher Weise, wie es oben (S. 26) für die Gewinnung von Flächenpräparaten der Pupillarmembran geschildert wurde, durch Abziehen des der Linse anhaftenden Gewebes auch Flächenpräparate der hinteren Abschnitte der gefässhaltigen Linsenkapsel zu erhalten. Es bleibt aber hierbei soviel von dem umgebenden Glaskörper an dem Präparate hängen, dass ich nicht in der Lage bin, irgend welche Schlüsse aus demselben für die angeregte Frage zu ziehen.

Schnittpräparate können aber naturgemäss, wegen der ja möglicherweise ausserordentlichen Dünne der Membran, beweisende Schlüsse nur dann geben, wenn es gelingt, eine solche — als feine Linie — darzustellen. Das Fehlen einer solchen, die zudem der Linsenkapsel dicht aufliegen müsste, beweist noch nicht zweifellos dies Nichtvorhandensein. Ich vermag daher auch nicht meine Befunde in dieser Frage zu verwerthen: es liessen sich auf einzelnen Schnitten wohl Bruchstücke von getroffenen Gefässen in der M. capsulo-pupillaris nachweisen, während auf anderen Präparaten wieder nichts von einem als Membran-Querschnitt zu deutenden Gebilde an der entsprechenden Stelle zu sehen war.

Nun scheint mir freilich ein Umstand dafür zu sprechen, dass in späteren Stadien eine vollkommen continuirliche Membran wenigstens in

[1]) Ich verweise hier auch noch auf Dor (169), welcher sich in dieser Frage auf die Arbeiten von Angelucci und Tornatola bezieht, welche eine ähnliche Auffassung zu vertreten scheinen. Leider waren mir die Arbeiten der zuletzt genannten Autoren nicht zugänglich, sodass ich sie nicht berücksichtigen konnte.

den äquatorialen Theilen der Tunica vasculosa lentis nicht vorhanden sein dürfte. Derselbe liegt in dem Auftreten der Zonula Zinnii.

Soviel ich übersehen kann, liegen genauere Untersuchungen darüber, wann die Zonula entsteht, noch nicht vor. Kölliker (71 p. 664 f.) erwähnt, dass er ihre Spuren beim Menschen bereits im 4. Monate (14. Woche) auffand. Jedenfalls bestehen Zonula und Tunica vasculosa lentis gleichzeitig (man vergleiche auch Nussbaum 171 p. 41). Da sich die Zonulafasern an die eigentliche Linsenkapsel — wenigstens im ausgebildeten Zustande — ansetzen, so müssten sie durch die eventuell vorhandene M. capsularis bezw. capsulo-pupillaris durchtreten und diese durchlöchern.[1]) Vielleicht hängt mit der Anordnung der Zonulafasern auch der parallele Verlauf der Gefässe in der Gegend des Linsenäquators zusammen, wie er oben erwähnt wurde (S. 26). — Untersuchungen in dieser Frage erscheinen mir wünschenswerth.

Ueber den histologischen Bau der Pupillarmembran findet sich eine Beschreibung bei Michel[2]) (80 S. 203 f.): »Dieselbe ist eine fein granulirte Membran mit ovalen oder elliptischen, gleichmässig granulirten, mässig prominirenden Kernen, die in unregelmässiger Weise zerstreut sich finden. Auf der hinteren Fläche der Membran breiten sich die Gefässe aus, welche, wie dies Sattler schon hervorgehoben hat, mit einer Endothelscheide versehen sind. Die vordere Fläche trägt ein Epithel, das anfänglich in einer continuirlichen Lage vorhanden, allmählich immer mehr defect wird, sowohl was die Zahl als was das Aussehen der einzelnen Epithelzellen anlangt. Im 6. bis 7. Monate sind schon gewisse Stellen vorhanden, wo das Epithel vollkommen fehlt; nur an einzelnen Stellen sieht man Andeutungen der früheren Continuität, sonst treten die Epithelzellen nur vereinzelt auf. Die Epithelzellen sind von verschiedener Grösse, hie und da noch von polygonaler Form, besitzen einen rundlichen Kern, der aus der Mitte nach seitwärts bei denjenigen Zellen gerückt erscheint, bei welchen sich eine Lückenbildung im Zellenleib geltend macht. Die Lücken sind von verschiedener Grösse, an Zahl nicht selten 2—3, und zeigen das baldige Zugrundegehen der Zellen an. Die Epithelzellen verschwinden allmählich voll-

[1]) Bereits Arnold begründete seinen Zweifel an der Existenz einer M. capsulo-pupillaris mit durch einen ähnlichen Einwand (v. Ammon's Zeitschrift, Bd. III, p. 39 f.).

[2]) Kölliker sagt hierüber nur: „dass zellige Elemente in dieser sehr dünnen Haut ... spärlich sind, so dass in Durchschnitten dieser Haut oft gar keine und immer nur wenige solcher Elemente sich finden". (71 p. 662 f.).

ständig, früher noch wie die Gefässe, doch scheinen hier individuelle Verschiedenheiten obzuwalten.« Diese Beschreibung bezieht sich in der Hauptsache auf den menschlichen Fötus des 6. bis 7. Monats (man vergl. Fig. 8 bei Michel).[1])

Diesen Angaben von Michel's mögen einige über das histologische Verhalten der Pupillarmembran folgen, wie ich es am 8 Tage alten Kaninchen beobachten konnte (s. Fig. 14 und 15). Ueber die Art, wie die Präparate gewonnen wurden, ist bereits oben das Erforderliche gesagt. Gefärbt wurde mit Hansen'schem Hämatoxylin und Eosin. In den centralen Theilen (Fig. 14) der Membran, welche sich dem Alter des Thieres entsprechend in Rückbildung befinden dürfte, ist das Gefässnetz in eine ausserordentlich zarte, fein granulirte Membran eingelagert, welche überall gleichmässige Beschaffenheit zeigt. In derselben finden sich unregelmässig vertheilt einzelne Zellen, welche relativ kleinen Protoplasmaleib und rundlichen Kern besitzen. Stellenweise sind diese Zellen zu kleinen Gruppen angeordnet, dazwischen finden sich ganz isolirt liegende. Ein grosser Theil dieser Zellen zeigt im Protoplasma, welches auch bei den anderen ein lockeres Gefüge erkennen lässt, Vacuolenbildung. Meist ist nur eine Vacuole vorhanden, deren Grösse aber verschieden sein kann. Es finden sich solche, die kleiner sind als der Kern, andere deren Grösse das Vielfache der Kerngrösse erreicht. Je grösser sie sind, um so randständiger liegt der Kern, die Lage dieser Zellen zu den Gefässen, welche den Charakter der kapillaren Endothelrohre besitzen, ist keine ganz constante; sie befinden sich zum Theil in einer Ebene, welche der Mitte des Gefässquerschnittes entspricht, zum Theil etwas darunter, zum Theil darüber. Auf dem Gefässrohre lagernde Zellen habe ich nicht gesehen.

Etwas andere Verhältnisse zeigt die Pupillarmembran an ihrem Rande (s. Fig. 15).[2])

Man sieht hier ausser den eben beschriebenen Zellen in einer schmalen Zone, welche dem Augenblasenrande parallel läuft, eine grosse

[1]) Neuerdings hat Lodato (Das elastische Gewebe des menschlichen Auges während des Fötallebens. Arch. di ottalmologia, XII., H. 5—6. Referirt klin. Monatsbl. f. Augenheilkunde. 1905. Bd. II, p. 201) in der Membrana pupillaris und in den übrigen Theilen der Tunica vasculosa lentis im dritten Monat reiches elastisches Gewebe nachgewiesen, das im 4. Monat schon gänzlich wieder verschwunden sein soll.

[2]) Ein solches Flächenpräparat hat bereits 1871 Lieberkühn (52) freilich nur mit sehr kurzer Beschreibung und bei schwacher Vergrösserung wiedergegeben.

Zahl von Zellen mit rundlich-ovalem Kerne und einem sich der Form desselben anpassenden Protoplasmaleib: dieser verliert sich in kleine Ausläufer. Die Kerne erscheinen gleichmässig granulirt und viel weniger intensiv gefärbt, als diejenigen der oben beschriebenen Zellen. Die Zone dieser Kerne schneidet centralwärts etwa mit einer Linie ab, welche die Umbiegungsstellen der Gefässe der Membrana capsulo-pupillaris verbindet. Sie ist dementsprechend bei jüngeren Kaninchenembryonen, bei denen diese Gefässe dicht um den Umschlagsrand der Augenblase umbiegen, viel schmäler; auch ist die Zahl der Zellen geringer. Diese Zellen liegen vor der Schichte der Gefässe und demgemäss vor den Zellen mit Vacuolenbildung, welche sich auch in den peripheren Theilen in ähnlicher Anordnung finden, wie sie oben für die centralen beschrieben wurde. Die Grundlage, in welche alle diese Elemente eingebettet erscheinen, ist eine reticulirte Membran; an derselben liessen sich jedoch in dem wiedergegebenen Präparate central von der Zone der ovalen Kerne nur sehr schwach gefärbte und nur bei Abblendung sichtbare grössere Granula erkennen, welche möglicherweise als Reste in Resorption begriffener Zellen aufzufassen sind.

Leider ist es bei jüngeren Stadien sehr schwer, Flächenpräparate der Pupillarmembran zu gewinnen, einmal wegen der Kleinheit der Objekte und dann wegen der noch unvollkommenen Herstellung der Vorderkammer. Darum kann auch die Deutung insbesondere der Zellen mit ovalem Kerne keine ganz sichere sein. Jedoch scheint es mir sehr wahrscheinlich, dass wir es hier mit Zellen zu thun haben, welche später in das Stroma der Iris eingehen. Eine ähnliche Angabe macht Lieberkühn (72, p. 17): »Das Stratum vasculosum iridis ist in der Pupillarmembran schon vorgebildet und der vordere Rand der secundären Augenblase wächst an diesem entlang, während die Pupillarmembran sich zur Iris verdickt . . . Ueberdies habe ich auch gefunden, dass die Pupillarmembran am Irisrande bei verschiedenen Thieren sternförmige Pigmentzellen besitzt, welche von der vorrückenden Iris aufgenommen werden.« Bei welchen Thieren Lieberkühn dieses Verhalten beobachtet hat, ist nicht angegeben. Vielleicht stellt die oben beschriebene Zone der Zellen mit ovalen bis rundlichen Kernen das Analogon zu den Pigmentzellen Lieberkühn's dar.[1])

[1]) Nur nebenbei sei bemerkt, dass ich die vacuolenhaltigen oben erwähnten Zellen auch in den vorderen Theilen des Glaskörpers des 8 Tage alten Kaninchens gefunden habe.

Wie aus dem vorstehenden ersichtlich, ist das histologische Verhalten der Pupillarmembran zwar etwas besser bekannt wie das der hinteren Theile der Tunica vasculosa lentis, doch scheint mir hier eine genauere vergleichend-entwicklungsgeschichtliche Untersuchung wünschenswerth zu sein.

Wie innig der Zusammenhang zwischen Linsenkapsel und Pupillarmembran ist, geht, wie oben erwähnt, daraus hervor, dass beim Abziehen derselben oft ausgedehntere Stücke des vorderen Linsenepithels an der Membran hängen bleiben und diese (am gehärteten Präparat) sich nur in kleinen Fetzen abziehen lässt. Schon Ammon erwähnt diesen innigen Zusammenhang (cit. nach Spörl 198, p. 8): »Hebt man die injicirte Pupillarmembran vorsichtig sammt der Iris von der Linse ab, so bemerkt man, dass kleine Gefässe mit der vorderen Kapsel zusammenhängen, und wenn man Iris und Pupillarmembran entfernt, bleiben auf der Kapsel kleine abgerissene, rothe Punkte zurück.« In ähnlichem Sinne äussert sich Königstein (78, p. 64): »Es gelingt nicht immer leicht, die Pupillarmembran unversehrt zu erhalten, sie klebt der Linse besonders in der Gegend des vorderen Pols an und es bleiben oft Reste derselben auf der Linse haften.«

Im Gegensatz hierzu scheinen mir die hinteren Theile der Tunica vasculosa viel weniger innig mit der Linsenkapsel verbunden zu sein. Angaben in der Literatur habe ich darüber nicht gefunden, doch zeigen mir Präparate, welche gut conservirt waren und bei denen die Pupillarmembran der Linse überall gut anlag, einen nur lockeren Zusammenhang der betreffenden Theile. Ob das vielleicht zum Theil mit auf die Schrumpfung der Glaskörper zu beziehen ist, lasse ich unentschieden. Dass in späteren Stadien bei fortschreitender Rückbildung auch die Membrana pupillaris sich von der Linsenvorderfläche loslöst, ist sehr möglich, bedarf aber noch der genaueren Untersuchung (cf. 20, S. 26 f.).

5. Rückbildung der Tunica vasculosa lentis.

Genauere Untersuchungen über die Rückbildung der gefässhaltigen fötalen Linsenkapsel besitzen wir noch nicht.

Eine erste Form der Rückbildung oder vielmehr einer Umbildung liegt, wie oben auseinandergesetzt, in dem Schwund des undifferencirten mesodermalen Gewebes und dessen Ersatz durch Gefässe (s. o. p. 23).

Ueber die Art der Rückbildung derselben in den hinteren Theilen der Tunica vasculosa habe ich Angaben in der Literatur nicht finden können. v. Ammon beschreibt zwar kurz die allmähliche Obliteration

der Arteria hyaloidea (25, p. 153) und erwähnt auch, dass ihre Rückbildung an beiden Augen desselben Individuums zu verschiedener Zeit sich vollziehen kann. Ueber den Schwund der Verzweigungen der Arterie an der hinteren Linsenwand macht er keine Angaben. Auch die Angaben von Königstein beziehen sich nur auf den Zeitpunkt, nicht auf die Art und Weise der Rückbildung dieser Gefässe (78, p. 64).

Während somit in dieser Hinsicht noch wenig bekannt ist, hat O. Schultze genauere Angaben über die Resorption der Glaskörpergefässe (Vasa hyaloidea propria) gemacht, welche in ihrem Verhalten vieles Gemeinsame mit den Gefässen der Tunica vasculosa lentis haben und in welche sie ja auch übergehen. Die Glaskörpergefässe rücken aus den peripheren Theilen des Corpus vitreum mehr nach dem Centrum und nach der Linse zu, wobei sie dann der zunehmenden Rückbildung verfallen. »Von der ganzen Peripherie der noch erhaltenen Theile des jetzt mehr nach innen gelegenen Gerüstes ragen zahlreiche Gefässstümpfchen in annähernd radiärer Richtung in den peripheren gefässfreien Theil des Glaskörpers. Dieselben machen den Eindruck von zierlichen, wie Nadelspitzen sich ausnehmenden Fortsätzen des Gerüstes. Meist haben sie keinen Farbstoff mehr aufgenommen,[1]) sind also bereits obliterirt. . . Ein Unkundiger würde diese feinen zweifellos in Obliteration und Rückbildung stehenden Gefässe als Gefässsprossen, also als Gefässneubildung deuten, wie dies auch thatsächlich von einem früheren Beobachter geschehen ist.« (140, p. 14 f.)

In ähnlicher Weise dürften wohl auch die Gefässe des hinteren Abschnittes der Tunica vasculosa lentis obliteriren, ein Schluss, der auch mit Rücksicht auf ähnliche Vorgänge bei der Gefässrückbildung der Pupillarmembran (s. u.) erlaubt sein dürfte. Aus den Schultze'schen Untersuchungen scheint mir jedenfalls soviel mit Sicherheit hervorzugehen, dass die Vasa hyaloidea propria sich vor der Tunica vasculosa lentis zurückbilden, was auch zu erwarten ist, da diese das Blut jener abzuführen bestimmt ist.

Ueber die Rückbildung der Pupillarmembran wissen wir mehr. Ein Theil derselben wird dadurch zur »Resorption« gebracht, dass sie von dem vorwachsenden[2]) retinalen Irisblatte aufgenommen wird und sich zum mesodermalen Irisantheil umwandelt. Ich verweise auf die

---

[1]) Die Schilderung bezieht sich auf ein Auge eines 13 cm langen Rindsfötus, dessen Gefässsystem injicirt war.

[2]) Cf. Seefelder und Wolfrum 225 p. 442 f.

oben citirte Angabe von Lieberkühn und erwähne hier noch eine Stelle von Königstein, welche insbesondere mit Rücksicht auf den oben mitgetheilten Befund von Kaninchen Interesse verdient (s. p. 31 f. und Fig. 15): »An Pupillarmembranen des 4. und 5. Lunarmonates, oft auch des 6., sieht man am Rande derselben zahlreiche spindelförmige Zellen, die einen compacten Ring bilden, der sich eng an den Sphincter anschliesst und gleichsam dessen Fortsetzung bildet.[1]) Im 6. Lunarmonate ist die Pupillarmembran von sehr zahlreichen Rundzellen durchsetzt, die nicht nur den Gefässen entlang liegen, sondern überall fast gleichmässig in der Membran sich vorfinden; man sieht ferner schon einzelne Bindegewebsstreifen in derselben, die später viel zahlreicher werden und zwischen den Gefässen ausgespannt sind oder parallel mit ihnen verlaufen. Neben noch Blutkörperchen führenden Gefässen bemerkte ich auch schon solche, die mit Bindegewebskörperchen ausgefüllt zu sein schienen.« (78, p. 64 f.)

Ich verweise noch auf das oben wiedergegebene Citat von v. Michel, welches ebenfalls Angaben über die Rückbildung der Pupillarmembran enthält.

Was nun die von Königstein (beim Menschen) gefundenen Rundzellen anlangt, so glaube ich nicht fehl zu gehen, wenn ich sie in Parallele setze zu den Zellen, welche (s. Fig. 14) vereinzelt angeordnet und z. Th. mit Vacuolen versehen sind.

Die Rückbildung der Gefässe der Pupillarmembran beginnt in den centralen Theilen derselben. Es entstehen dadurch die bereits von Cloquet (8) beschriebenen arkadenförmigen Gefässschlingen, wie sie auch auf der Figur 2 von O. Schultze (140) zu sehen sind. v. Ammon (25, S. 152) erwähnt, dass in diesen »Gefässzweigen, die sich im Centrum knieförmig nach innen umbiegen, . . zunächst Blutstockungen auftreten. Die in den Gefässen circulirenden Blutkörper fangen an, sich zu rarificiren, dadurch werden einzelne Stellen leer, und in andern sind dieselben verändert[2]); dabei schrumpfen die Kanäle ein, ziehen sich auf sich selbst zurück, und es entsteht zuerst in der Mitte eine grössere unregelmässige Oeffnung . . .« »Indem sich nun die Gefässe immer mehr zurückziehen, sollen sie schliesslich durch Abflachung ihrer Bogen und theilweisen Schwund derselben den kleinen Kreis der Iris

[1]) Es dürfte sich um die analogen Zellen handeln, wie sie oben beschrieben und in Fig. 15 wiedergegeben sind.

[2]) Ganz anolog ist der Vorgang bei der Rückbildung der pathologischen Hornhautgefässe (s. Augstein, Zeitschrift f. Augenheilk., Bd. VIII).

bilden.« (Arnold 12, S. 158 f., Königstein 78, S. 64). Genaueres ist über diesen Vorgang nicht bekannt, der mir überhaupt noch sehr der Bestätigung bedürftig erscheint.

Man sieht auch auf meiner Figur 14 einzelne Gefässe in Rückbildung begriffen (besonders in der linken Hälfte). Einzelne verbindende Aeste haben ihr Lumen verschmälert oder es auch schon ganz verloren. Die Kerne der Endothelscheiden sind an Zahl geringer geworden oder bereits ganz zu Grunde gegangen und es ist nur noch ein zarter Gewebsfaden an der Stelle des früheren Gefässes übrig geblieben. Die Analogie mit der von Schultze gegebenen Beschreibung der Rückbildung der Glaskörpergefässe dürfte ohne Weiteres einleuchten (s. o. S. 34). Auch hier konnte man geneigt sein, diese Reductionsformen der Gefässe für beginnende Neubildung von solchen zu halten. — Die Vacuolenbildung in den Zellen der eigentlichen Membran, welche oben bereits erwähnt wurde, bin ich geneigt mit v. Michel ebenfalls als Rückbildungserscheinung aufzufassen.

Während soviel sicher sein dürfte, dass die Rückbildung der Pupillarmembran in der Mitte beginnt, ist es noch nicht als bekannt zu betrachten, wie weit die Resorption in die Peripherie geht. Michel betrachtet die Persistenz der Pupillarmembran als einen normalen Vorgang. . . . »Die Pupillarmembran wird bei der normal sich entwickelnden Iris zur vorderen Begrenzungsmembran, zum Endothel. Epithelzellen und Gefässe verschwinden, und nur ein zartes mit Kernen versehenes Häutchen bleibt zurück.« (80, S. 205).

Meines Wissens sind genauere Untersuchuungen darüber noch nicht vorhanden, wie breit die Iris (deren Retinalblatt) ist, wenn die Pupillarmembran endgültig verschwindet. Man dürfte nun sensu strictiori nur denjenigen Theil der Lamina irido-pupillaris als Pupillarmembran bezeichnen, welcher dauernd der Unterlage des retinalen Irisblattes entbehrt. Die übrigen Theile müsste man eigentlich schon zur Iris rechnen, wenn sie auch vielleicht in früheren Stadien noch nicht von derselben aufgenommen waren. Darum schon erscheint die gemeinsame Bezeichnung Lamina irido-pupillaris (Jeannulatos) sehr zweckmässig. Der Angabe Michel's zufolge müsste also auch eine Resorption in den der Iris zugehörigen Theilen der Lamina irido-pupillaris stattfinden, d. h. ein Theil des mesodermalen Irisgewebes müsste verschwinden. Mir scheint diese Auffassung, soweit sie eine Resorption der vorderen Lagen der Iris annimmt, durchaus berechtigt zu sein. Vergleicht man nämlich den Querschnitt einer fötalen noch mit der Pupillarmembran versehenen

Iris mit einem solchen der Iris eines entwickelteren Auges, so fällt auf, dass letzterer nach der Pupille zu eine Abschrägung des Irisquerschnitts erkennen lässt, welche auf dem früheren Stadium durch Gewebe ausgefüllt erscheint. Dieses muss also resorbirt worden sein. Ich habe bereits oben bei der Besprechung des in Figur 11 dargestellten Stadiums (S. 14 f.) darauf hingewiesen, dass der schmale Spalt zwischen Pupillarmembran und Ectropium des Pigmentblattes sich späterhin noch ein Stück weit peripherwärts fortsetzen muss. Demgemäss ist der Ansatz der Pupillarmembran vom Pupillarrand auf die Irisvorderfläche verschoben worden. Soweit wie dieser Spaltraum reicht, dürfte wohl jedenfalls auch die Resorption der Pupillarmembran Platz greifen. Ob das nun wirklich nur bis zum sog. kleinen Kreise, wie die meisten Autoren (Arnold 12) annehmen, oder etwa sich noch über denselben hinaus fortsetzt, muss ich unentschieden lassen[1]). Einige Fälle von Persistenz der Pupillarmembran scheinen mir zu Gunsten der letzteren Auffassung zu sprechen.

Soviel scheint mir aber wahrscheinlich zu sein, dass die Entwicklung eines Pupillartheils der Iris erst mit dem Verschwinden der Pupillarmembran bezw. der betreffenden Partien der Lamina iridopupillaris zustande kommt. Dass die Breite des Pupillartheils individuell sehr verschieden sein kann, ist ja bekannt. Demgemäss hätten wir auch individuelle Verschiedenheiten bei der Resorption der Pupillarmembran anzunehmen[2]).

[1]) Jeannulatos (159, S. 30) sagt freilich: „Dans l'immense majorité des cas la résorption de la partie centrale de la lame irido-pupillaire est totale et s'arrête au niveau du bord de la couche uvéenne. Cette resorption se fait de manière que la coupe du bord pupillaire se présente taillée en biseau" (Schrägfläche). Von Wichtigkeit sind die neuen Untersuchungen von Seefelder und Wolfrum (225).

[2]) Es sei mit wenigen Worten auf die Lage des kleinen Kreises, durch welche die relative Breite zwischen Pupillar- und Ciliartheil der Iris bestimmt wird, eingegangen. Cloquet und Henle (cit. von Reich 16, S. 9) hatten die Annahme geäussert, dass der kleine Kreis mit zunehmendem Alter des Individuums sich vom Pupillarrande entferne und demgemäss der Pupillartheil auf Kosten des Ciliartheils breiter werde. Für den Fötus mag dieses Verhalten vielleicht zutreffen. Ich verweise hier auf die Messungen v. Michel's (80, S. 201), welche sich freilich auf die relative Breite des Sphincter- und Ciliartheils beziehen (Breite des M. Sphinkter und des Pupillartheils der Iris stimmen aber nicht überein (cf Fuchs 110). Denselben zufolge nimmt das Grössenverhältniss des Ciliartheils zum Sphinctertheil zu Gunsten des ersteren zu. Es würde sich also für den Fötus (unter Berücksichtigung der erwähnten Einschränkung,

Ueber die Gründe des Verschwindens der Pupillarmembran und der übrigen Theile der Tunica vasculosa lentis wissen wir noch garnichts bestimmt Beobachtetes, ebenso wenig wie über die Ursachen ihrer abnormen Persistenz.

Soviel dürfte aber wohl mit Sicherheit gesagt werden, dass die nächste Ursache für die Rückbildung in mechanischen Momenten zu suchen ist, welche die Blutcirculation beeinträchtigen und damit zu einer Atrophie der betreffenden Membranen führen. Für den hinteren Theil der Tunica vasculosa muss die Rückbildung der Arteria hyaloidea und der Vasa hyaloidea propria für den Schwund jener Abschnitte verantwortlich gemacht werden. Ueber die Ursache der Rückbildung dieser zuführenden Gefässbahnen aber habe ich keine Angaben in der Literatur finden können. Vielleicht liegt ein Grund in der Entwicklung der (im weiteren Verlaufe der Entwicklung [s. O. Schultze]) ja auch von der Arteria centralis abgehenden Netzhautgefässe, wodurch das Blut neue Wege findet. Dieser Auffassung stehen freilich manche Schwierigkeiten im Wege, von denen nur erwähnt sei, dass die Resorption der Glas-

um das entgegengesetzte Verhalten wie beim Menschen nach der Geburt handeln. Ich glaube jedoch, dass die S. 20 citirte Ansicht Rumschewitsch's richtig ist und dass keine Abhängigkeit der Breite des Pupillartheils vom Alter des Individuums besteht. Oft mag freilich scheinbar bei älteren Leuten der Pupillartheil breiter erscheinen, als bei jüngeren, weil jene in der Regel engere Pupillen haben. Durch Verengerung der Pupille findet aber eine Entfaltung nicht nur des Ciliar- sondern vor allem auch des Pupillartheiles statt (s. Fuchs l. c., S. 73). Es können darum nur verschieden alte Individuen mit gleich weiten Pupillen zur Lösung der Frage herangezogen werden. Ich habe anlässlich der Untersuchung von über 1000 Individuen auf Reste der Pupillarmembran auch auf diesen Punkt geachtet und habe irgend welche Gesetzmässigkeit nicht finden können. Es findet sich bei mittlerer Pupillenweite (4—5 mm) ein breiter Pupillartheil schon bei jugendlichen Personen, die ebenso eine sehr geringe Ausdehnung des Pupillartheils zeigen können. Das gleiche gilt von älteren Individuen und Neugeborenen. Ich gebe in Figur 16 die Abbildung der Iris des rechten Auges eines 41jährigen Mannes, welche eigentlich gar keinen Pupillartheil besitzt. Es schieben sich die Gefässschlingen des kleinen Kreises vielmehr in dem grössten Theile der Circumferenz über denselben hinweg und springen sogar in die Pupille vor, welche von mittlerer Weite (4 mm) ist. Rechts tritt der kleine Kreis etwas mehr zurück, ein Verhalten, wie es sich so oder umgekehrt sehr oft beobachten lässt: ein Gefässbogen des kleinen Kreises tritt bis nahe an den Pupillarrand heran, um sich dann wieder von demselben zu entfernen. Die Thatsache, dass die Deutlichkeit, mit welcher der kleine Kreis zu erkennen ist, von der Ausbildung des Reliefs der Vorderfläche abhängt und diese von dem Grade der Pigmentirung, sei nur erwähnt.

körpergefässe bereits in Gang gekommen sein kann, noch ehe die Netzhautgefässe sich überhaupt entwickelt haben. Für die Rückbildung der Pupillarmembran dürfte eine Erklärung von Manz (64, S. 16), wonach durch die zunehmende Entwicklung der Ciliarfortsätze mit ihrem Gefässsystem dem Blute andere Bahnen eröffnet sind, und es dadurch vom Einströmen in die Pupillarmembran abgehalten wird (soweit diese ihr Blut aus dem Ciliargefässsystem erhält), als annehmbar zu betrachten sein

Dieser Auffassung zufolge ist das Primäre in der Rückbildung der Tunica vasculosa eine schlechtere Blutversorgung, durch welche eine Atrophie eingeleitet wird. Schon ältere Autoren äusserten sich in diesem Sinne; auch ich glaube, dass wir dieses causale Verhältniss annehmen müssen.

v. Michel hat den Anstoss zur Rückbildung der Pupillarmembran in der von ihm beobachteten Plicabildung in dem ciliaren Iristheile zu sehen geglaubt, er führt auch die Persistenz dieser Membran auf jene Plicabildung zurück (80, S. 204—206). Durch E. v. Hippel hat diese Theorie eine eingehende Kritik erfahren (172, S. 607) und kann wohl heute als widerlegt gelten. Ich sehe darum auch keinen Grund, auf dieselbe hier nochmals einzugehen, und möchte nur auf die Figur 10 bei Michel, in welcher die erwähnte Plicabildung zu sehen ist, hinweisen. M. E. ist die als Plica gedeutete Partie des Präparats als ein Kunstproduct anzusehen.

Spörl (196) ist der Ansicht, dass auch die Vorderkammerbildung und eine damit einhergehende Dehnung des vorderen Bulbusabschnittes die Rückbildung einleite; diese werde dann noch durch Irisbewegungen, welche durch den Fötus treffende Hautreize (auch Reize infolge von Dyspnoe) ausgelöst werden, weiter gefördert. Diese Theorie scheint mir zum mindesten einer genaueren Begründung sehr bedürftig zu sein — zumal wir ja über ein etwa vorhandenes Pupillenspiel beim Fötus noch garnichts wissen. Ausgiebigere Contractionen sind jedenfalls wegen des innigen Zusammenhanges der Pupillarmembran mit der Linsenvorderfläche einerseits und der Iris andererseits unmöglich. Immerhin wäre es nicht undenkbar, dass das Zustandekommen der oben beschriebenen Spaltbildung an der Grenze zwischen (bleibender) Irisvorderfläche und Pupillarmembran durch ein eventuell vorhandenes Pupillenspiel unterstützt würde. Vielleicht ist dies auch mit darauf zu beziehen, dass die Membrana capsulopupillaris in früheren Stadien sich direct um den Rand der secundären

Augenblase herum nach hinten umschlägt, während bei späteren Stadien (Fig. 13) dieses Umbiegen erst eine Strecke central von dem »Pupillarrand« erfolgt [1]).

6. Physiologische Bedeutung der Tunica vasculosa lentis.

Dass die eigentliche Aufgabe der gefässhaltigen Linsenkapsel in der Ernährung der wachsenden Linse besteht, dürfte wohl keiner Discussion bedürfen. Insbesondere das Capillarsystem in der Gegend des Linsenäquators, an welchem ja das Auswachsen der Zellen des vorderen Linsenepithels zu Fasern und damit das appositionelle Wachsthum der Linse erfolgt, ist hier wohl vor Allem von Bedeutung (O. Schultze 140, S. 7.) Möglicherweise besitzen jedoch die hinteren Theile der Tunica vasculosa (ebenso wie die Vasa hyaloidea propria) die Aufgabe, zur Bildung der Glaskörperflüssigkeit mit beizutragen. H. Virchow (74 und 182) hat darauf aufmerksam gemacht, dass infolge des eben erwähnten Capillarsystems in der Gegend des Linsenäquators der Druck in den Gefässen der M. capsularis (und der Vasa hyaloidea) sehr hoch sein müsse, wodurch die Transsudation von Flüssigkeit begünstigt werden dürfte.[2])

Doch noch eine dritte Funktion dürfte vielleicht die Tunica vasculosa lentis wenigstens in ihrem vorderen Abschnitte zu erfüllen haben. So lange nämlich eine Vorderkammer noch nicht besteht oder eine solche erst in der Peripherie vorhanden ist, dürften die Gefässe der Pupillarmembran (welche ja in diesem Stadium sensu strictiori noch nicht vorhanden ist) vielleicht mit zur Ernährung der auch während der ganzen Fötalzeit gefässlosen Hornhaut[3]) beitragen. Zu Anfang dürfte sich der ernährende Einfluss auf die ganze Hornhaut erstrecken, später nach Beginn der Vorderkammerbildung nur auf die centralen Theile, in welchen die Trennung der primitiven Hornhaut noch nicht stattgefunden hat. Ich bin mir bewusst, dass dieser Auffassung gegenüber gewisse Bedenken erhoben werden können, welche ich gelten lassen muss. Zu-

---

[1]) Ich gebe ohne Weiteres zu, dass es erst einer Untersuchung an einem grösseren Material bedarf, um mit Sicherheit darzuthun, dass der besprochene Verlauf der M. capsulo-pupillaris in Wirklichkeit wie dargestellt vorhanden ist.

[2]) Leber (Graefe-Saemisch, 2. Bd., 2. Abth., S. 249) hält es für möglich, dass der Pupillarmembran auch die Aufgabe zufällt, sich an der Secretion des Kammerwassers beim Fötus zu betheiligen.

[3]) cf. Hirsch, C., Ueber die Entwicklung der Hornhautgefässe. Verhandl. der deutschen Naturf. und Aerzte in Karlsbad 1902, I. 2. Hälfte, S. 382 f.

nächst die Bildung des Endothels der Membrana Descemeti, welches ja, wie oben (S. 11, Fig. 5) erwähnt, bereits vollständig vorhanden ist, noch ehe die Vorderkammer in toto gebildet ist. Dadurch wird natürlich ein Stoffaustausch zwischen der Cornea und dem Blute der Pupillarmembran erschwert, vielleicht ganz unmöglich gemacht, ganz abgesehen davon, dass die lamelläre Structur des Hornhautgewebes auch schon beim Fötus (s. Fig. 5) einem Flüssigkeitsaustausch in transversaler Richtung hinderlich sein muss. Jedoch noch ein zweiter Einwand kann erhoben werden, welcher vielleicht mit dem ersten in Zusammenhang steht. Wenn nämlich, wie angenommen, eine Ernährung in der angegebenen Weise auch noch nach Beginn der Vorderkammerbildung stattfindet, müsste man eigentlich erwarten, dass die centralen Partien der Hornhaut, welche noch mit der Pupillarmembran zusammenhängen, besser ernährt würden, und dementsprechend müsste die Hornhaut in der Mitte dicker werden, als in ihren Randteilen. Die Messungen von Wolfrum (197, S. 12 f) ergeben nun gerade ein umgekehrtes Verhalten.

Dieser Autor fand bei einem 26 mm langen (Scheitelsteisslänge) Schafembryo (welcher noch keine beginnende Vorderkammerbildung zeigte) für die Mitte der Cornea eine Dicke von rund 490 μ, während die Randpartien eine solche von 108 μ zeigten. Ein Schafembryo von 32 mm Scheitelsteisslänge, bei dem die Vorderkammer als peripherer Spalt eben angelegt war, zeigte dagegen in der Mitte der Cornea eine durchschnittliche Dicke derselben von 450 μ, während die Randpartie 195 μ dick war. Analoges fand sich bei Schweineembryonen von 40 und 46 mm Scheitelsteisslänge. Danach nimmt die Dicke der Randtheile mit zunehmendem Alter des Fötus relativ (und absolut) zu den mittleren Theilen, welche sogar absolut dünner werden, erheblich zu, trotzdem das Centrum der Hornhaut noch mit der Pupillarmembran in Verbindung bleibt, während die Seitentheile nur vom Rande her ernährt werden können.

Demnach stehen der oben ausgesprochenen Hypothese nicht unwichtige Bedenken entgegen.

Zum Schlusse dieses Theiles mögen noch einige zeitliche Angaben folgen, soweit sich dieselben für den Menschen bestimmen lassen und sofern sie mit Rücksicht auf den klinischen Theil Interesse haben. Diese Daten besitzen natürlich nur ungefähren Wert (man vergleiche hierzu Kölliker 98, Nussbaum 171, Königstein 78, Forsmark 221, Seefelder u. Wolfrum 225).

Abschnürung des Linsenbläschens vor der Mitte	des 2. Monats.
Ausbildung der Tunica vasculosa lentis . .	2.—3. «
Beginn der Irisentwicklung (Pars coeca retinae)	3.—4. «
Vorderkammerbildung	5.—6. «
Entwicklung des Ectropiums des Pigmentblattes der Iris	6.—7. «
Rückbildung der Tunica vasculosa lentis	
a) hinterer Abschnitt . .	7. «
b) Pupillarmembran . .	8. «

Inbezug auf den Zeitpunkt der Rückbildung der Tunica vasculosa lentis scheinen nicht unerhebliche individuelle Verschiedenheiten vorzukommen, da noch sonst reife Neugeborene vielfach Reste der Pupillarmembran zeigen, deren Persistenz nicht als dauernd anzusehen ist. Näheres darüber findet sich im klinischen Theil.

Der wesentliche Inhalt des vorstehenden entwicklungsgeschichtlichen Abrisses der Tunica vasculosa lentis lässt sich in folgenden zusammenfassenden Sätzen ausdrücken:

Die Tunica vasculosa lentis ist bald nach Abschnürung des Linsenbläschens in ihrer ersten Anlage vorgebildet, welche bald in ein dichtes Gefässnetz verwandelt wird, das lange, ehe die Vorderkammer angelegt ist, auch die vordere Linsenfläche bereits überzieht.

Der Zusammenhang zwischen dem mesodermalen Gewebe, welches dem vorderen Theile des secundären Augenbechers aufgelagert ist (und später bei dem Aufbau des mesodermalen Irisantheils verwendet wird), und dem hinteren Abschnitt der Tunica vasculosa lentis, ist bereits sehr frühzeitig vorhanden und erhält sich bis zum Verschwinden dieses Theils der Tunica vasculosa lentis.

Der Umschlagsrand der secundären Augenblase tritt bei der Ausbildung zur Pars coeca retinae in innigen Contact mit dem umgebenden, dem Mesoderm entstammenden Gewebe (Membrana pupillaris und capsulo-pupillaris). Dieser Contact wird erst in späteren Stadien wieder ein lockeres, vielleicht bedingt durch Ausbildung des Ectropiums des Pigmentblattes der Iris.

Dementsprechend verlegt sich der Ansatz bezw. Ursprung der Membrana capsulo-pupillaris und der Membrana pupillaris vom Rande der secundären Augenblase auf die Vorderfläche der Iris. Beim Menschen dürfte dieser Vorgang etwa in den 6.—7. Monat fallen.

Die Vorderkammer bildet sich durch eine Spaltung der primitiven Cornea in die eigentliche Hornhaut und in die Lamina irido-pupillaris. Sie tritt zuerst als ringförmiger Spalt in den peripheren Theilen auf. Ihre Bildung dürfte beim Menschen in den 5.—6. Monat fallen.

An der Gefässversorgung der Tunica vasculosa lentis betheiligen sich Arteria hyaloidea (Vasa hyaloidea propria) und das Ciliargefässsystem (O. Schultze). Der membranartige Charakter des vorderen Abschnittes der gefässhaltigen Linsenkapsel steht ausser Zweifel, über den Charakter der hinteren Theile sind wir noch nicht genügend orientirt.

Die hinteren Abschnitte der Tunica vasculosa lentis verschwinden früher als die Pupillarmembran. Deren Resorption geht vom Centrum nach der Peripherie, jedenfalls bis in die Gegend des kleinen Kreises.

Die Breite von Pupillar- und Ciliartheil zeigt im postfötalen Zustande erhebliche individuelle Differenzen.

II. Klinischer Theil.

Wie im vorigen Abschnitte auseinandergesetzt wurde, lassen sich an der Tunica vasculosa lentis drei Theile unterscheiden: die Membrana capsularis, welche die hintere Linsenfläche bedeckt, die Membrana capsulo-pupillaris, welche vom Aequator der Linse bis zum Umschlagsrande der secundären Augenblase reicht und hier einerseits sich um denselben nach vorne umbiegend in den mesodermalen Iristheil übergeht, andererseits direct in die Pupillarmembran einstrahlt, welche als dritter Abschnitt der Tunica vasculosa den centralen Theil der Linsenvorderfläche bedeckt. Klinisch sind nun postfötale Reste aller drei Abschnitte der gefässhaltigen Linsenkapsel beobachtet worden, freilich in sehr ungleicher Häufigkeit, was zum Theil darauf zurückgeführt wurde, dass die Pupillarmembran ihren arteriellen Zufluss ausser aus dem Gefässsystem der Arteria centralis retinae, welchen die hinteren Abschnitte allein besitzen, auch noch Blut aus dem Ciliargefässsystem durch Vermittelung der Ciliargefässe bekommt. In dieser verschiedenen Blutversorgung wurde auch der Grund dafür gesehen, dass nur sehr selten gleichzeitiges Persistiren von Resten des vorderen und des hinteren Abschnittes der Tunica vasculosa beobachtet worden ist. Manz konnte noch im Jahre 1876 bei Besprechung der M. pupillaris persistens den folgenden Satz schreiben (63, p. 95): »Ein, bis jetzt für alle gut beobachteten Fälle constanter, negativer Befund ist hervorzuheben: man hat niemals Trübungen der

hinteren Linsenkapsel, oder Gefässreste im Glaskörper gefunden. . . . Die in Rede stehenden auf der vorderen Kapsel liegenden Gewebsreste gehören eigentlich der Membr. pupillaris an, während von der Membr. capsulo-pupillaris nichts mehr nachgewiesen werden kann; in letzterer liegen aber gerade die Communicationen der beiden Gefässsysteme.«

Dieser Satz lässt sich jetzt freilich nicht mehr aufrecht erhalten, denn wir haben seither eine Reihe von Fällen kennen gelernt, bei denen mit Resten der Pupillarmembran strangförmige Trübungen in der hinteren Corticalis und Cataracta polaris posterior (Franke 105) oder eine persistirende Arteria hyaloidea gefunden wurde (Sulzer 127).

In dem Falle von Ruhwandl (224) fanden sich neben punktförmigen Resten der Pupillarmembran auf der Linsenvorderkapsel ausgedehnteste Residuen des hinteren Abschnittes der Tunica vasculosa und der Arteria hyaloidea. Fälle, welche gleichzeitiges Persistiren von Residuen der Pupillarmembran und der Capsulopupillarmembran zeigen, sind weiter unten beschrieben (s. Fall 3 und 4) und bereits in etwas anderer Form von Plange (133), Talko (50) und Lindenmeyer (173) beobachtet worden.

Immerhin ist die Zahl derartiger Beobachtungen im Vergleich zu der grossen Häufigkeit, mit der Reste der Pupillarmembran allein zur Beobachtung kommen, nicht gross. Das dürfte vor allem daran liegen, dass Reste der hinteren Abschnitte überhaupt relativ selten und der klinischen Beobachtung schwerer zugänglich sind.

Ein Punkt, der bisher in etwas einseitiger Richtung, den Ausführungen Ad. Weber's (27) folgend, behandelt worden sein dürfte, ist das Verhalten des Umschlagsrandes der secundären Augenblase, der später zu dem Pupillarrande wird, zu den denselben umgebenden Theilen der Tunica vasculosa lentis. Wie ich mich im entwicklungsgeschichtlichen Theile zu zeigen bemüht habe, ist die Innigkeit des Contactes zwischen ihm und den entsprechenden Abschnitten der M. pupillaris und capsulo-pupillaris, je nach dem Entwicklungsstadium eine verschiedene. Demgemäss scheint mir eine Revision des von Weber aufgestellten Axioms von dem Ursprunge der postfötalen Reste der Pupillarmembran (die M. capsulo-pupillaris hat Weber gar nicht in den Kreis seiner Betrachtungen gezogen) wenigstens in gewissem Grade erforderlich zu sein, wie ich das auch bereits eingangs hervorgehoben habe.

Eine weitere Frage, welche mir einer genaueren Untersuchung bedürftig erscheint, ist die nach der Resorption von postfötalen Resten der gefässhaltigen Linsenkapsel. Einige Beobachtungen scheinen dafür

zu sprechen, dass eine solche auch noch in späteren Jahren stattfindet. (Hirschberg 209.) Bei Neugeborenen scheint eine solche Resorption jedenfalls stattzufinden. Das gleiche dürfte für Frühgeburten gelten, sofern sie vor der Zeit des normaler Weise stattfindenden Schwindens der Tunica vasculosa geboren werden, oder wenn sie erst nach dem 8. bis 9. Monat zur Welt kommen und solche Residuen zeigen, deren Vorhandensein dann bereits als abnorme Persistenz aufzufassen wäre.

Während die Verhältnisse bei Neugeborenen nur kurz gestreift werden sollen, will ich versuchen, an der Hand eines grösseren statistischen Materials diese Frage — freilich nur für die Reste des vorderen Abschnittes — der Lösung näher zu führen.

1. Persistirende Reste der Membrana capsularis.

Die klinisch beobachteten Fälle von Resten der M. capsularis lassen sich je nach der Ausbreitung, welche sie besitzen, in drei Gruppen vertheilen. Als erste Gruppe lassen sich die Fälle von Persistenz der Arteria hyaloidea betrachten, bei denen sich diese gerade noch an der hinteren Linsenkapsel, eventuell unter geringer Verbreiterung ihrer Insertionsstelle, ansetzt. Zur zweiten Gruppe gehören Fälle, die noch einzelne kurze Verästelungen der Arterie an der hinteren Linsenfläche zeigen und die damit zur letzten Klasse überleiten, bei der sich ausgebreitete Verzweigungen von Gefässen bezw. von Resten solcher finden.

Es sollen hier also nur solche Fälle Erwähnung finden, bei welchen zum mindesten noch ein punktförmiger Rest der fötalen gefässhaltigen Linsenkapsel — eben in Gestalt der Adhärenz der Art. hyaloidea — direct an der Linsenhinterfläche nachweisbar war, während alle Beobachtungen, bei denen ein solcher Zusammenhang nicht bestand, im Princip keine Berücksichtigung erfahren sollen.

Natürlich ist diese Trennung eine willkürliche, da das zufällige Erhaltenbleiben auch des Zusammenhanges zwischen Arteria hyaloidea und Linsenhinterfläche mit der Persistenz als solcher wohl nur indirect zusammenhängt. Doch hätte eine Erwähnung aller einschlägigen Fälle zu weit geführt.

Nicht besonders berücksichtigt ist bei den citirten Fällen die Frage, ob es sich um die Arteria hyaloidea oder den Canalis Cloqueti persistens handelt. Mir scheinen hier noch manche Unklarheiten zu bestehen, trotz der von Eversbusch (90) und v. Reuss (Mitth. der II. Wiener Klinik, II, S. 5, 1885) angegebenen differentialdiagnostischen Merkmale, auf

deren Arbeiten hier nur verwiesen werden soll.[1]) Eine Frage, welche mir bisher noch nicht aufgeworfen zu sein scheint, ist die nach dem Verhalten bezw. nach der Existenz eines fötalen Canalis Cloqueti. Darauf bezügliche Angaben in der Literatur habe ich nicht gefunden.

a) Arteria hyaloidea persistens mit Adhärenz an der Linsenkapsel.

Bei dieser Gruppe lassen sich zwei Unterabtheilungen unterscheiden: 1. Die Arterie ist in toto erhalten geblieben oder 2. es ist nur deren vorderer mit der Linse in Zusammenhang stehender Abschnitt noch vorhanden, während der hintere ganz verschwunden ist, oder doch zum mindesten ein Mittelstück fehlt.

Zur ersten Classe gehören die Beobachtungen von v. Reuss (114, Fall 5), Larsen (60, Fall 2) und Berger (61). Bei dem letzten Falle endigte der Strang etwas verbreitert auf der Linsenkapsel, während sich in dem von Hersing (102) an derselben eine stecknadelkopfgrosse, scharf begrenzte weisse Auflagerung fand, in deren Centrum sich noch ein intensiv weiss gefärbter Punkt beobachten liess. Bei dem ebenfalls hierher gehörenden Patienten von Debierre (113), der auf demselben Auge auch noch Reste der Pupillarmembran zeigte, befand sich an der Stelle der Insertion eine dreieckige Platte.

Dieser Fall ist als Persistenz des Cloquet'schen Canals aufgefasst worden, ebenso wie der Fall von de Wecker (40), in welchem bei doppelseitigem Vorhandensein der Ansatz in S-Form geschah. Aehnlich ist ein Fall von Schindelka (103, Fall 1). Bei Hirschberg's Patienten (47) fand sich hintere Polarcataract, unterhalb deren sich ein conischer Zapfen ansetzte, der das vordere Ende eines nach hinten durch den Glaskörper zur Papille ziehenden Schlauches bildete.[2])

Eine eigene hierher gehörige Beobachtung möge kurz mitgetheilt werden.

---

[1]) „Ich halte die Bestrebungen, bei angeborenen Bildungen Art. hyal. persistens von Sichtbarsein des Cloquetschen Kanals zu unterscheiden, für die weitaus grössere Zahl der Fälle für ziemlich unfruchtbar, da die angegebenen Unterscheidungsmerkmale (v. Reuss) viel zu unsicher sind." (E. v. Hippel 172, p. 71.)

[2]) Bei dem Falle von Little (87) muss es fraglich bleiben, ob es sich um eine persistirende Arteria hyaloidea gehandelt hat. (Doppelseitiges Vorhandensein zweier von der Papille ausgehender, korkzieherartig um einander gewundener Gefässe, die zur hinteren Linsenkapsel zogen, wo sie eine geschlossene Schlinge bildeten.)

Fall 1. 25jähr. stud. pharm. R. Hm. + 3,5; L. Hm. + 4,0; bei beiderseits S = 1.

Von der Arteria inferior retinae geht, noch ehe sie sich in den temporalen und nasalen Ast getheilt hat, also noch von ihrem Verlauf auf der Papille, ein grauweisser Strang von der Dicke eines Astes der Arteria centralis nach vorne in den Glaskörper. Ganz sicher lässt sich der Zusammenhang nicht sehen, weil die etwas weiter nach vorne gelegenen Theile des Stranges dessen allerhintersten Abschnitt gerade verdecken. Dass aber ein solcher Zusammenhang, wenigstens mit der Papille bestehen muss, geht mit Sicherheit daraus hervor, da der an der Linsenhinterfläche fixirte und quer durch den Glaskörper nach vorne ziehende Strang straff gespannt ist und Bewegungen kaum erkennen lässt. Die Insertion an der Linse liegt etwas nach innen von dem hinteren Pol. Sonst bot das Auge — ebenso wie das andere — keinen abnormen Befund dar, insbesondere fanden sich keine Glaskörpertrübungen.

Zur zweiten Klasse der Fälle dieser Gruppe, bei denen nicht die ganze Arteria hyaloidea erhalten war, sondern nur ein vorderes Stück der Linsenhinterfläche angeheftet war, gehören die Beobachtungen von Saemisch (1865, Klin. Monatsblätter), v. Reuss (114), Galezowski (88), Chodin (165) und zwei Fälle von Remak (108). Die Fäden, deren Länge eine sehr verschiedene war, flottirten bei Bewegungen des Auges pendelartig im Glaskörper hin und her. Makrocki (132) fasste bei seinem Fall den vorhandenen Faden als Rest eines Canalis Cloqueti auf. Es fand sich ausserdem noch eine Auflagerung auf der hinteren Linsenkapsel und ein Colobom des Sehnerven.

Sehr ähnlich ist ein Fall von Horner, den Eversbusch (90, p. 69) beschreibt und der wohl auch hierher zu rechnen ist.

Eine eigene Beobachtung möge hier noch Platz finden:

Fall 2. 12jähriger Knabe. Beiderseits S = $^6/_6$ (R. Hm. + 0,5).

R. finden sich auf der vorderen Linsenkapsel zwei hellbraune sehr kleine punktförmige Pigmentauflagerungen (Reste der Pupillarmembran, nur mit Hülfe der Zeiss'schen Loupe sichtbar). Mit dem Augenspiegel erkennt man im durchfallenden Lichte (beim Einschalten starker Convexgläser) ein kurzes schwarzes Fädchen, das an der Linsenhinterfläche etwas nach unten und innen vom hinteren Pole befestigt ist. Bei Bewegungen des Auges flottirt es lebhaft. Im auffallenden Licht (insbesondere an der Zeiss'schen Binocularloupe) erscheint das Fädchen weiss, fast glänzend. Man erkennt hierbei, dass es sich leicht verschmälert an der Linse anheftet. Dicht hinter der Ansatzstelle findet sich eine kleine Verdickung, worauf es sich etwas verjüngt und bald endigt. Die wahre Länge dürfte ca. 1—2 mm betragen. Ausläufer an der hinteren Linsenfläche waren ebensowenig zu sehen wie Reste einer Arteria hyaloidea auf der Papille.

b) Arteria hyaloidea persistens mit kurzen Verzweigungen an der hinteren Linsenkapsel.

Auch hier können wir zwischen denjenigen Fällen unterscheiden, welche noch ein Erhaltensein der ganzen Arteria hyaloidea darbieten, und denen, die nur noch den vorderen mit der Linsenkapsel zusammenhängenden Theil derselben zeigen.

Zur ersten Abtheilung gehört der Fall von Toussaint (cit. 30), bei dem sich ein vom Opticus ausgehender Strang mit drei Fäden an der Linsenkapsel anheftete. Ein fast gleiches Verhalten bot das Auge eines 21jährigen Mannes, den Zehender (30) untersuchte, während bei Liebreich's Falle (cit. 30) die Anheftungsstelle die Gestalt einer sternförmigen Figur hatte, während der hintere Abschnitt des Stranges noch bluthaltig war. Bei einem 56jährigen Manne, den Larsen (60, Fall 1) beschrieben hat, theilte sich der Strang gabelförmig, noch ehe er die hintere Linsenfläche erreicht hatte.[1])

Nur das vordere an der Linsenkapsel fixirte Stück war in dem Falle von Fischer (145) erhalten geblieben. Es handelte sich um einen 23jährigen Patienten mit R. S = $^6/_4$. Auf demselben Auge setzte sich an den inneren unteren Quadranten der Linsenhinterfläche ein ca. 1 cm langer Faden (schwarz im durchfallenden, graubraun im auffallenden Lichte) mit drei kurzen Aesten an; das freie Ende lief in zwei ungleiche Spitzen aus und flottirte frei im Glaskörper.

Bedeutend weiter nach hinten gegen die Papille zu, anscheinend aber ohne dieselbe zu erreichen, erstreckte sich ein Glaskörperstrang im Falle (67jähr. Dame) Pulvermacher's (142).

»Höchst interessant war der Ansatzpunkt an der Linse. Hier sah man deutlich nach allen Richtungen ausstrahlende Fasern, die aber nur auf ganz kurze Strecken zu verfolgen waren, sodass der Ansatz etwa wie ein Wurzelknollen mit ausstrahlenden Wurzelfasern aussah.«

Dieser Fall bildet somit den Uebergang zur nächsten Gruppe.

c) Ausgedehntere Verzweigungen von Gefässresten an der hinteren Linsenkapsel.

Auch hier ist die Zahl der klinisch beobachteten Fälle nicht gross.[2])

---

[1]) Zweifelhaft bleibt es, ob die Beobachtung, welche Schindelka (103) bei einem Pferde machen konnte, hierher gehört. Nach dem Referate in Nagel's Jahresbericht, das mir allein zugänglich war, scheint mir die Möglichkeit, dass es sich um entzündliche Veränderungen handelte, nicht ausgeschlossen.

[2]) Ich verweise hier auf die Arbeit von Hirschberg, welche das Verhalten beim neugeborenen Kätzchen schildert (138).

Es gehören hierher die Beobachtungen von Price (139) und Gardiner (81). Letzterer fand im rechten Auge eines 22jährigen Mannes einen von der Papille zur hinteren Linsenkapsel verlaufenden glänzend weissen Strang mit trichterförmiger Insertion sowohl am Opticus, wie an der Linse. Der Strang zeigte rhythmische Bewegungen und liess ein hellrothes, von einer dünnen, durchscheinenden Scheide umgebenes Blutgefäss erkennen. Die Scheide deutet Gardiner als Cloquet'schen Canal. »Die Ausbreitung auf der hinteren Kapsel zeigte bei der Untersuchung mit dem Augenspiegel und starkem Convexglas zahlreiche kleine Blutgefässe, die sich über der Polargegend der Kapsel verbreiten und verästeln, ähnlich den Gefässen der Placenta.«

Die Thatsache, dass die Gefässe mit Blut gefüllt waren — ein für diese congenitale Anomalie jedenfalls ausserordentlich seltenes Vorkommen — lässt zusammen mit dem Umstand, dass sich zahlreiche Glaskörpertrübungen fanden, die Möglichkeit eines entzündlichen Ursprunges sehr wohl zu.

Eversbusch (90) fand bei einem 14jährigen Knaben auf dem rechten Auge Folgendes:

»Nahe dem Centrum der hinteren Linsenkapsel, etwas nach unten und innen befindet sich eine etwa stecknadelkopfgrosse rundliche Trübung von bläulichem Aussehen, an welche sich in radiärer Verbreitung etwa 15—20 feine streifige Fortsätze anschliessen, welche zum Theil sich wiederum gabelförmig spalten und dadurch eine gewisse Aehnlichkeit mit feinen Baumreiserchen erhalten. Diese, wie es scheint, der hinteren Linsenkapsel dicht anliegende knopfförmige Trübung geht nach rückwärts über in einen sich anfangs verjüngenden, dann aber wieder dicker werdenden Zapfen, welch letzterer .... weiterhin sich in eine grosse Blase ausdehnt ....«, die der Papille aufsitzt. (S. 36.)

Eine ähnliche Anheftung an der Linse zeigte der Strang, den Otto (147) von dem Auge eines 9jährigen Mädchens beschreibt.

Bemerkenswert erscheint ein Fall von Sulzer (127), welcher neben ausgedehnten Resten des hinteren Abschnittes der Tunica vasculosa lentis auch solche der Pupillarmembran in Gestalt dreier Fäden und eines Pigmentfleckes auf der Vorderkapsel zeigte. Es handelte sich um den 17jährigen Sohn einer Javanesin und eines europäischen Soldaten, bei dem sich auf dem rechten Auge (S: — 5,0 = $^6/_9$) in der hinteren Corticalis der Linse eine keilförmige Trübung fand, die einen Theil des inneren unteren Quadranten einnahm. »Zu beiden Seiten derselben zieht von der Zonula Zinnii nach dem Mittelpunkt des Auges ein plattes weisses

Bändchen.« Das temporale ist deutlich als perlmutterglänzender glatter Strang zu sehen, auf dessen Vorderseite sich ein blutgefülltes Gefässchen erkennen lässt. In dem Glaskörper fand sich ausserdem ein aus der Gegend der Papille entspringender Strang.

Sulzer fasst den beschriebenen Befund an der Linsenhinterfläche als sicheren Rest der Tunica vasculosa auf.

Am ausgedehntesten und zugleich in ihrer Deutung am durchsichtigsten scheinen die Reste jedoch in dem kürzlich von Ruhwandl (224) beschriebenen Falle zu sein, den ich ebenfalls untersuchen konnte. Es fand sich auf dem rechten Auge des 31jähr. Patienten eine in toto als obliterirter Strang erhaltene Arteria hyaloidea, welche bei ihrem Verlauf durch den Glaskörper noch zwei kleine Stämmchen abgab, während ihre Endverzweigungen an der hinteren Linsenfläche in ausgedehntem Maasse ebenfalls erhalten waren. Es fand sich eine schalenförmige, der hinteren Linsenkapsel dicht aufliegende Trübung. »Ihre Begrenzung nach den Seiten hin ist nicht scharf, sondern wie pinselförmig ausgefasert. Von der dichten weisslichen hinteren Kapseltrübung breitet sich eine grosse Zahl feinster zarter Fädchen verschieden weit nach den Seiten hin aus. Besonders nach aussen oben und aussen unten ziehen etwas stärkere Fädchen, die sich wiederum nach oben und unten hin verästeln und verzweigen. In der Gegend des hinteren Linsenpoles kommt so ein feines Netzwerk zustande. Die Maschen dieses Netzwerkes sind nahe der dichten Trübung etwas enger, nach aussen etwas weiter. Unten, etwa $^2/_3$ des Linsenhalbmessers vom Pole entfernt, finden sich im gleichen Niveau mit den beschriebenen Veränderungen im Halbkreis gestellte hellbraune Pünktchen, genau in Grösse und Aussehen jenen gleichend, die man nicht selten als angeborene Anomalien auf der vorderen Linsenkapsel sieht.« Letztere fanden sich auch hier auf beiden Augen. Refraction: $+ 1{,}0 \supset$ cyl $+ 2{,}5$ Achse ↑. S. = Fingerzählen $^1/_2$ m. L. Auge normal. Hm. $+ 1{,}0$.

Wie Ruhwandl mit Recht hervorhebt, handelt es sich in diesem Falle um Reste der Membrana capsularis in einer Ausdehnung, wie sie sonst klinisch noch kaum beobachtet worden sein dürften [1]).

[1]) An dieser Stelle möchte ich noch kurz diejenigen Fälle nennen, bei denen eine persistirende Art. hyal. mit ihren Verzweigungen die hintere Linsenfläche nicht erreicht, welche aber gleichwohl wenigstens z. Th. wahrscheinlich als erst secundär losgelöste Theile der Membrana capsularis aufzufassen sind (Bock 151, S. 136, Hirschberg 138, Rob. Fuchs [cit. 146,], Jänner [146] und Lindenmeyer [173, 2 Fälle]).

Im Vorstehenden haben wir also eine continuirliche Reihe von Beobachtungen, in welchen sich persistirende Reste der Membrana capsularis von punktförmiger Ausdehnung bis zum Erhaltensein fast des ganzen hintersten Abschnittes der Tunica vasculosa lentis fanden. In allen Fällen war aber wenigstens ein Stück der Arteria hyaloidea — wenn auch nicht immer in direktem Zusammenhang mit den Resten — auf der Linsenkapsel vorhanden. Fälle, bei denen solche allein beobachtet wurden, scheinen sehr selten zu sein. Ich habe wenigstens in der Literatur nur zwei sichere diesbezügliche Fälle gefunden.

Die eine Beobachtung ist die von Herrnheiser (123) (citirt Hess 129, S. 185). Es fand sich eine y-förmige Cataracta polaris posterior, an deren unterem Schenkel sich ein feiner weisser Streif um die Linse nach vorne gegen das gleichzeitig vorhandene Iriscolobom fortsetzte. Der andere Fall ist von Oeller (69) beschrieben. Es bestand totale Irideremie, und an der Gegend des hinteren Poles fand sich ein ca. 1 mm grosser Fleck, von dem 3 feine ca. 1 mm lange Radien ausstrahlten. Einer lief in ein feines Fädchen aus, welches sich um den unteren Linsenrand herumbiegend in zwei Aestchen spaltete. Ein weiteres feines Fädchen zog von oben um den Linsenrand umbiegend gegen den vorderen Linsenpol.

Allenfalls dürften hierher noch zwei Fälle von Franke (105) zu rechnen sein, von denen der eine eine strichförmige Trübung in der hinteren Corticalis, der andere Cataracta polaris posterior zeigte. Der Autor ist geneigt, die Beobachtungen in der angegebenen Weise zu deuten, weil sich ausserdem an den Augen Reste der Pupillarmembran fanden. Bei der ausserordentlichen Häufigkeit solcher Reste (s. u.) erscheint mir diese Schlussfolgerung, welche wie hervorgehoben sei, in direktem Gegensatz zu der oben (S. 43 f.) citirten Angabe von Manz steht (constantes Fehlen von Resten des hinteren Abschnittes bei M. pup. pers.), nicht ohne Weiteres gerechtfertigt. Gleichwohl ist es mir nicht zweifelhaft, dass bei einer Anzahl von Fällen, die klinisch als hintere Cortical- oder Polarcataract bezeichnet werden, persistirende Reste der M. capsularis im Spiele sind[1]). Darauf deuten Fälle, wie die von Annin (189) und Steiner (156) mitgetheilten, bei welchen neben einer Art. hyaloidea persistens (bezw. Canalis Cloqueti), die aber mit ihrem vorderen Ende die Linsenhinterfläche nicht erreichte, eine Cataracta polaris posterior bestand.

1) Aehnlich äussert sich Pfannmüller (154, S. 17).

In Fällen, die bei vorhandener (angeborener) hinterer Pol- oder Corticalcataract keine Reste einer Arteria hyaloidea zeigen, wäre auf Persistenz von Vasa hyaloidea propria zu achten. In diesem Sinne ist wohl ein Befund zu deuten, den Otto mittheilt (147, S. 382). Es fand sich hintere Cortical- und Kapseltrübung mit eingelagertem Pigment, während ein Strang, aus dem Gefässhilus der Papille kommend, den Glaskörper gerade nach vorne durchzog, aber kurz vor Erreichung der Linsenkapsel nach unten aussen abbog, wo er wahrscheinlich ziemlich peripher an der getrübten Linsenkapsel inserirte. Etwas abweichend war der Verlauf eines aus der Papille entspringenden Stranges in dem Falle von Hirsch (207). Derselbe fand sich in dem linken stark hyperopischen (+ 6 D) Auge eines (ca. 55jährigen) Mannes und zog »nach vorn zur Linse, an deren Kapsel er sich nahe dem nasalen Rande im horizontalen Meridian inserirt. Die einen schwarzen Punkt bildende Insertionsstelle wird bei maximaler Mydriasis noch von der Iris überragt.« Der Strang war trotz seiner Fixation an beiden Enden schlaff und beweglich. S = $^2/_3$, sonst waren keine Anomalien vorhanden, welche auch auf dem anderen, ebenfalls stark hyperopischen (+ 7 D) Auge (S = $^1/_3$), fehlten.

Diese zuletzt erwähnten Fälle, bei welchen es sich wohl um Persistenz von Glaskörpergefässen handelte, die in der Fötalzeit in der Gegend des Linsenäquators in die Tunica vasculosa eintreten (s. o., S. 25), leiten, ebenso wie die Beobachtung von Oeller, zu den Fällen von Persistenz der Membrana capsulo-pupillaris über, welche im folgenden Kapitel besprochen werden. —

Hervorheben möchte ich noch den Befund von braunen Pigmentpünktchen an der Linsenhinterfläche, wie er von Ruhwandl ausdrücklich beschrieben wird und der auch in den Fällen von Otto (147) und Carreras-Arago (82), deren Darstellung freilich an Klarheit zu wünschen übrig lässt, vorhanden gewesen zu sein scheint. Wie bereits der erste Autor hervorgehoben hat, besteht zwischen den auf der vorderen Linsenkapsel so oft vorkommenden braunen Pünktchen und denen in seinem Falle auf der Linsenhinterfläche eine volle Analogie, was ich aus eigener Anschauung bestätigen kann. Auf die Bedeutung dieser Punkte kommen wir unten zurück.

Complicationen. Von Anomalien, soweit sie das Auge betreffen, sind neben den Resten des hinteren Abschnittes der Tunica vasculosa, vor allem Linsentrübungen verschiedener Art gefunden worden (Cataracta polaris und corticalis posterior). Ich verweise auf die oben citirten

Beobachtungen und erwähne hier noch einen Fall von Lommel (186, 4. Gruppe, 1. Fall, 38jähr. Mann), der auch hierher zu gehören scheint. Mitvalsky (141) beobachtete einen Lenticonus posterior bei gleichzeitiger Persistenz einer Arteria hyaloidea.

Während Veränderungen in der Linse das Hauptcontingent der Complicationen darstellen, — ein Umstand, der angesichts der Thatsache dass die Tunica vasculosa deren fötales Ernährungsorgan ist, sehr begreiflich erscheint — sind auch Complicationen von Seiten der tieferen Abschnitte beobachtet: z. B. zeltartige Abhebung der Netzhaut (Eversbusch 90), Veränderungen in der Chorioidea (u. a. Fall von Ruhwandl 224) und Glaskörpertrübungen. Wie E. v. Hippel (172, S. 72) bemerkt, ist bei fast allen anatomisch untersuchten mikrophthalmischen Augen Persistenz der Arteria hyaloidea häufig zusammen mit Resten der Tunica vasculosa lentis i. e. S. gefunden worden. Fälle von Iriscolobom und Irideremie sind bereits citirt worden.

Der Grad der Funktionsstörung, welche durch die persistirenden Reste der M. capsularis verursacht wird, hängt naturgemäss von deren Ausdehnung und den begleitenden Complicationen ab. Von normaler bis übernormaler Sehschärfe (z. B. in meinen beiden Fällen) bis auf Fingerzählen in $^1/_2$m (Ruhwandl) oder noch weniger kommen alle Grade der Herabsetzung des Visus vor.

Häufigkeit. Während Reste des vordersten Abschnittes der Tunica vasculosa lentis, wenn auch in minimaler Ausdehnung (s. u.) etwas sehr häufiges, fast normales sind, ist die Zahl der bisher beobachteten Fälle, welche klinisch eine Persistenz der M. capsularis erkennen liessen, relativ sehr gering. Das gilt, auch wenn man berücksichtigt, dass die oben gegebenen Literaturangaben keinerlei Anspruch auf Vollständigkeit machen. Es fragt sich, welche Gründe hier maassgebend sein können.

In erster Linie ist sicher eine äussere Ursache von Einfluss. Denn infolge der tiefen Lage, welche die Ueberreste im Auge einnehmen, ist ihre Wahrnehmung sehr erschwert. Beim einfachen Durchleuchten, auch bei Betrachtung mit dem Loupenspiegel (Hirschberg), werden kleine punktförmige Reste sich oft der Beobachtung entziehen. Das gleiche gilt von der Untersuchung mit seitlicher Beleuchtung oder mit einem kleinen Glühlämpchen von vorne (Hess). Allenfalls könnte man darauf rechnen, mit Hülfe der Zeiss'schen Binocularloupe, welche in meinem Falle 2 und demjenigen von Ruhwandl sehr deutliches Erkennen der Einzelheiten ermöglichte, öfters derartige Reste zu finden.

Doch auch dann nur bei gut erweiterter Pupille, weil sonst nur ein kleiner Theil der Linsenhinterfläche der Untersuchung zugänglich und dieser überdies schwach beleuchtet wäre. Systematische künstliche Mydriasis bei poliklinischem Material zu statistischen Untersuchungen anzuwenden, ist aber wohl nicht angängig, sodass auch ich davon absehen musste. Aus ähnlichen Gründen habe ich es unterlassen, bei meinen Untersuchungen an Neugeborenen auf Reste des hinteren Abschnittes der Tunica vasculosa lentis zu untersuchen.

Doch auch einige innere Ursachen scheinen mir hier mitzuwirken. Wie oben auseinander gesetzt, wird den hinteren Abschnitten der Tunica vasculosa von den meisten Autoren der membranartige Charakter, welchen die Pupillarmembran zweifellos besitzt, abgesprochen. Obwohl nun die Resorption in allen Theilen der gefässhaltigen Linsenkapsel durch Verödung der Gefässe eingeleitet zu werden scheint, so ist es doch nicht unmöglich, dass die in einem Falle fehlende im anderen Falle vorhandene membranöse Grundlage bei der Resorption nicht ganz ohne Einfluss ist; dieser kann naturgemäss für das erstrebte Ziel (totales Verschwinden) beim Vorhandensein der Membran nur ein hindernder sein.

Ein weiterer Grund dürfte darin liegen, dass der hintere Abschnitt sein Blut nur aus einer Quelle erhält nämlich der Art. centralis retinae mit ihren Verzweigungen Art. hyaloidea und Vasa hyaloidea propria, während die Pupillarmembran ja ausserdem noch aus dem Ciliargefässsystem Blut erhält, und zwar gleich durch mehrere an verschiedenen Stellen eintretende Arterien. Ausserdem besitzen die Gefässe der Pupillarmembran — gemeinsam mit den Irisgefässen — die Aufgabe, das Blut aus der ganzen Tunica vasculosa abzuführen. Es sind damit sozusagen die »Fehlerquellen« hier an Zahl erheblich grösser.

Als drittes Moment ist hier dann noch die Thatsache anzuführen, dass die Arteria hyaloidea und mit ihr die M. capsularis und capsulopupillaris früher verschwinden als die Membrana pupillaris. Wie unten gezeigt werden soll, dürfte die allergrösste Zahl der Reste der letzteren den Anstoss zu ihrer Persistenz in der späteren Zeit des Fötallebens erfahren, während diejenigen Reste, für welche die Ursache ihrer Persistenz in früherer Zeit zu suchen sein dürfte, ungleich seltener sind. Dementsprechend wäre es nicht merkwürdig, wenn auch der früher der Rückbildung verfallende hintere Abschnitt sehr viel seltener sich nicht völlig zurückbildet, als der später verschwindende vordere Theil der Tunica vasculosa.

Aus den angeführten Gründen erscheint es mir wahrscheinlich, dass das seltene Vorkommen von Resten des hinteren Abschnittes nicht nur ein scheinbares, infolge der Schwierigkeit der Untersuchung bedingtes ist, sondern dass es den Thatsachen bis zu gewissem Grade entspricht.

Es sei noch kurz erwähnt, dass ähnlich wie bei Persistenz von Resten der Pupillarmembran, das Vorkommen von solchen des hinteren Abschnittes bedeutend häufiger einseitig als doppelseitig gefunden worden ist.

Kurz zu berühren wäre noch die Frage, ob etwa die Häufigkeit von persistirenden Resten mit dem Alter abnehme, d. h. ob eine postfötale Resorption derselben stattfindet oder nicht. Pilliet (107), welcher bei einem ausgetragenen menschlichen Fötus die Kapillaren an der Linsenhinterfläche noch erhalten fand, ist der Ansicht, dass man bei Kindern vielleicht häufiger Persistenz der Glaskörperarterie antreffen könnte, als bei Erwachsenen, d. h. dass eine nachträgliche Resorption noch stattfinde. Terrien (cit. bei 172) gab für den Menschen an, dass bei Neugeborenen häufig noch ein Zapfen auf der Papille als Rest der Art. hyaloidea gefunden werde, während für das Rind H. Müller (cit. bei 172) das gleiche beobachtet und damit den Anstoss zur klinischen Beobachtung der Persistenz der Art. hyaloidea gegeben hatte.

Wenn also diese Befunde darauf schliessen lassen, das postfötal, wenigstens in der ersten Zeit des extrauterinen Lebens eine Resorption stattfindet, so reicht doch das bisher bekannte Material bei weitem nicht aus, um ein gleiches auch für die spätere Lebenszeit zu erweisen. Hierzu wären entweder statistische Untersuchungen an einer grossen Zahl von Individuen verschiedenen Alters nötig (die aber, wie oben bemerkt, kaum durchführbar sind), oder das dauernde Verfolgen eines einzelnen Falles durch viele Jahre. Die Beobachtung von Unterharnscheidt (89), welcher infolge zunehmender Myopie ein Zerreissen einer persistirenden Arteria hyaloidea beobachten konnte, gehört nicht direct hierher.

Aehnliches müsste wohl auch davon gesagt werden, wenn einmal ein Losreissen einer Art. hyal. persistens von ihrem Ursprungs- oder Ansatzort infolge des Längenwachsthums des Auges beobachtet würde. Eine solche Thatsache würde zunächst nur ein Fehlen des Wachsthums der abnorm persistirenden Reste bedeuten. Ob ein solches etwa bei persistirenden Resten des hinteren Abschnittes stattfinden kann, sofern sie

von jeder Blutzufuhr abgeschnitten sind, ist unwahrscheinlich und dürfte sich kaum erweisen lassen.

In Bezug auf eine etwa mögliche Resorption sei noch bemerkt, dass wir ja nicht genau wissen, welche Ursachen im Fötus das normaler Weise stattfindende Verschwinden der betreffenden Theile bedingen, und darum noch weniger beurtheilen können, ob diese Ursachen auch noch postfötal weiter zu wirken vermögen.

Diagnose. Die Diagnose von Resten des hinteren Abschnittes der Tunica vasculosa ist in den Fällen, wo diese noch mit einer sicheren Art. hyal. persistens zusammenhängen ohne Weiteres gegeben [1]). Die differentialdiagnostischen Ueberlegungen haben dann zu entscheiden, ob wirklich eine Arteria hyaloidea vorhanden ist oder nicht. In dieser Hinsicht kann ich auf Angaben von Eversbusch (90), v. Reuss (114) und v. Hippel (172) verweisen. Das gleichzeitige Vorhandensein von Glaskörpertrübungen spricht nicht unbedingt gegen einen fötalen Ueberrest, zumal manche Autoren der Ansicht sind, dass Persistiren einer Art. hyal. erst durch eine im foetalen Leben ablaufende Entzündung bedingt wird. Im einzelnen Falle kann die Diagnose sehr schwer werden. Für Aufstellung allgemeiner Regeln scheint mir das Material noch zu klein. Jedenfalls gewinnt die Diagnose an Sicherheit, wenn gleichzeitig noch andere sicher als Missbildungen zu deutende Veränderungen am Auge sich finden [Colobome u. dergl. [2])].

Therapie. Eine Behandlung könnte natürlich nur in den Fällen in Frage kommen, welche eine erheblichere Funktionsstörung zeigen. Sie würde sich auch hier, sofern sie überhaupt angebracht erscheint, mehr gegen die begleitenden Complicationen (Linsen- und Glaskörpertrübungen) richten, als gegen die postfötalen Reste der Tunica vasculosa lentis. Bisher scheinen keinerlei Versuche in dieser Richtung gemacht worden zu sein.

2. Persistirende Reste der Membrana capsulo-pupillaris.

Die in der Literatur als Reste der Membrana capsulo-pupillaris bezeichneten congenitalen Anomalien sind zum grossen Theil keine solchen, da die Autoren meist nicht den von den Embryologen so benannten Theil

---

[1]) In einem Falle Treacher Collin's (160, S. 102) wurde die am vorderen Ende einer Art. hyal. pers. sitzende Platte infolge des grauen Reflexes als Gliom gedeutet und demzufolge das Auge enucleirt.

[2]) Die punktförmigen Pigmentbeschläge an der Linsenhinterfläche, wie sie oben erwähnt wurden, habe ich einmal auch bei einem Auge einer älteren Frau gesehen, welche an einer chronischen Iridocyclitis litt.

der Tun. vasc. hierunter verstehen. Wenn z. B. Treacher Collins (120)[1]) der Ansicht ist, dass als Reste der M. caps.-pup. die vom kleinen Kreis der Iris zur Linse ziehenden Fäden zu bezeichnen seien, während die der M. pupillaris entstammenden Fäden den kleinen Kreis überschreiten, so folgt er wenigstens damit nicht dem sonst üblichen Sprachgebrauche. Wie mehrfach ausgeführt, haben wir unter der Membrana capsulo-pupillaris denjenigen Theil der Tunica vasculosa lentis zu verstehen, der vom Linsenäquator bis zum Umschlagsrande der secundären Augenblase reicht. In Folge des »Vorwachsens« der letzteren im Laufe der Entwicklung nimmt die Breite der Iris und genau entsprechend auch diejenige der Capsulo-pupillarmembran zu. Wie breit sie nun schliesslich werden kann, lässt sich mit Sicherheit nicht sagen, da, wie oben bemerkt, die genaue Breite der Iris zur Zeit des Verschwindens der M. capsulo-pupillaris noch nicht bekannt ist. Bei postfötalen Resten der Tunica vasculosa, welche der vorderen Linsenkapsel aufgelagert sind, wird sich also nicht immer genau sagen lassen, ob dieselben noch der Membrana caps.-pup. oder bereits der M. pupillaris angehört haben. Je weiter peripher — nach dem Linsenäquator zu — sie gelegen sind, um so sicherer sind sie der Membrana capsulo-pupillaris zuzuzählen.

Da die fötale M. capsulo-pupillaris zwischen Linsenvorderfläche und Irisrückfläche liegt, ist es ohne weiteres verständlich, dass Reste von ihr für gewöhnlich der klinischen Beobachtung nicht zugänglich sind, weil sie eben von der Iris verdeckt werden.

Dieses ist der Grund, weshalb sie noch viel seltener zur Beobachtung kommen, als Reste der M. capsularis. Ihre Sichtbarkeit ist nur dann gegeben, wenn auch die peripheren Theile der Linsenvorderfläche, sei es in Folge maximaler Mydriasis oder durch das Vorhandensein eines Iriscoloboms oder einer Iridodialyse der Beobachtung zugänglich sind. In diesem Falle sind nun auch Reste dieses Abschnittes der gefässhaltigen Linsenkapsel gefunden worden.

An erster Stelle erwähne ich einen Fall von Vossius (148), der seiner Wichtigkeit wegen ausführlich referirt werden möge.

Bei einem 29jährigen Manne fand sich auf dem linken, leicht myopischen (— 2 D) Auge mit S = $^2/_5$ im unteren inneren Quadranten der Iris ein dreieckiger Defect des Ciliartheils, dessen Basis mit der Corneoscleralgrenze zusammenfiel und dessen abgestumpfte Spitze in der

[1]) Ich kenne die Arbeit freilich nur aus dem Referat im Michel'schen Jahresbericht.

Mitte zwischen Pupillar- und Ciliarrand der Regenbogenhaut lag, welche sonst normal aussah. Dicht neben dem unteren inneren Pupillarrand bemerkte man »einen weissen Punkt auf der vorderen Linsenkapsel, welcher wie bei vorderem Kapselstar etwas nach vorn prominirte, aber nicht central lag, und in dem Irisdefect hinter dem scharfen Rand desselben eine bis an den Linsenrand heranreichende intensiv weisse scharf umschriebene Trübung, welche sich um den Linsenrand nach hinten umschlug und auch noch an der Linsenhinterfläche als eine dreieckige weisse Trübung bei seitlicher schräger Beleuchtung sichtbar war; dieselbe reichte beinahe bis zur Mitte der Linsenhinterfläche«. Nach Atropineinträufelung »liess sich nachweisen, dass der vordere weisse Punkt neben dem unteren inneren Pupillarrand mit der in dem Irisdefecte sichtbaren weissen vorderen Kapseltrübung direct zusammenhing und die Spitze einer dreieckigen ziemlich breiten vorderen Kapseltrübung darstellte, deren Ränder scharf und ganz gradlinig waren. Die Linsensubstanz selbst erschien vollkommen normal transparent«. Auch sonst fanden sich keine Anomalien.

Vossius lässt die Frage offen, ob nicht im Anschluss an den Defect in der Iris ein Colobom in der Aderhaut bezw. dem Ciliarkörper vorhanden war, welches wegen seiner Lage weit vorne bei der ophthalmoskopischen Untersuchung unsichtbar war. Der Autor fasst die beschriebene Auflagerung auf der Linse als ein Residuum der Tunica vasculosa lentis auf, welches in diesem Falle also alle Theile derselben umfassen würde und darum gerade ein besonderes Interesse verdient, weil es eine Zwischenform darstellt.[1])

Während also in dem mitgetheilten Falle eine »Iridodialyse« congenitalen Ursprungs die Wahrnehmung ermöglichte, vermittelte in zwei Fällen von Talko (50) und je einem von Bock (151) und Lepage (185) ein angeborenes, stets nach unten gerichtetes Iriscolobom die Beobachtung. Ausser dem Falle von Bock war es stets noch mit einem Aderhautcolobom combinirt. In den beiden Beobachtungen von Talko (Männer von 25 und 30 Jahren) ging aus der Gegend des kleinen Kreises ein Faden quer durch das Colobom (zum Theil der Linsenvorderfläche angelagert) und vollendete in dieser Weise den durch das Colobom unterbrochenen kleinen Kreis der Iris. Es entstand dadurch eine Art Brückencolobom. Im Colobomgebiet fanden sich nun feine braune Pünktchen, welche im einen Fall sich zu einem feinen

[1]) Man vergleiche auch die oben (S. 51) citirte Beobachtung Oeller's.

Netzwerk zusammenschlossen (vergl. die analogen Beobachtungen unten Fig. 32 und 32a), welches sich in den zuerst erwähnten Faden fortsetzte.

In dem Falle von Bock (151, p. 70) war die ganze Linsenvorderfläche mit kleinen rostbraunen Pigmenthäufchen bedeckt, so dass sie wie mit Rost bestreut aussah. Es scheint also auch das Colobomgebiet davon betroffen gewesen zu sein. Das gleiche Verhalten war in dem Falle von Lepage (185, p. 51 f.) gegeben, der nur insofern besonderes Interesse verdient, als sich bei arteficieller Mydriasis zeigte, dass die braunen Punkte sich ausschliesslich im Bereiche der ursprünglichen Pupille und des Coloboms fanden, während die erst infolge der Mydriasis sichtbar gewordenen Theile der Linsenvorderfläche frei davon waren.

Einen hierher gehörigen Fall konnte ich ebenfalls beobachten, der nur insofern sich abweichend verhält, als das Iriscolobom, welches die Wahrnehmung der betreffenden Reste ermöglichte, nicht congenital, sondern arteficiell war.

Fall 3. 22jähriges Bauernmädchen mit Pott'schem Buckel. Patientin ist mit 13 Jahren auf beiden Augen iridectomirt worden, nachdem sie 3 Jahre zuvor eine Entzündung beider Augen durchgemacht und seitdem immer augenleidend gewesen war. — Nach den kurzen Notizen, welche ich finden konnte, scheint damals Secundärglaucom bestanden zu haben.

Stat. praes. R. unten innen grosses Leucoma adhaerens. Breites Iriscolobom nach oben aussen, Iris braun. Auf der vorderen Linsenkapsel finden sich 3—4 grössere dunkelbraune Pigmentklümpchen, welche in ihrer Lage etwa der Stelle entsprechen dürften, wo früher der Pupillarrand sich befand. Dieselben sind darum wohl als Reste hinterer Synechien aufzufassen. Ausserdem aber finden sich über die ganze vordere Linsenfläche, welche im Colobomgebiet bis zum Aequator der Linse zu sehen ist, verstreut hellbraune Pünktchen, welche bei der Betrachtung mit der Zeiss'schen Binocularloupe zum grossen Theile die Form kleinster vierstrahliger Sterne zeigen. L. ist der Befund ganz ähnlich, nur liegt das Leucoma adhaerens nach innen unten, das Iriscolobom nach aussen oben. Ausserdem fand sich hier eine geschrumpfte Cataracta zonularis, von der sich leider nicht feststellen liess, ob sie angeboren war oder nicht. Der ophthalmoskopische Befund war rechts normal, links war kein Einblick möglich.

Ein Einwand, der hier dagegen erhoben werden kann, dass die braunen, über die ganze Linsenvorderfläche verstreuten Pünktchen an-

geboren seien, ist in der Thatsache der überstandenen Augenentzündung gegeben. Wer aber häufiger Gelegenheit gehabt hat, die zweifellos congenitalen braunen Pünktchen in der Mitte des Pupillargebiets zu beobachten, konnte unmöglich im Zweifel sein, dass die hier beobachteten zarten und gleich grossen Stäubchen, welche noch dazu ganz regelmässige Sternform zeigten, in demselben Sinne zu deuten wären. Sollten sie das Product einer Entzündung (etwa Reste einer Verklebung des Pigmentblattes der Iris mit der Linse) sein, so könnten sie unmöglich diese Regelmässigkeit der Anordnung zeigen. Ausserdem wich ihre Farbe etwas von derjenigen der grösseren Pigmentklümpchen ab, welche wohl als Reste hinterer Synechien zu deuten sind und erheblich dunkler erschienen.

In den drei zuletzt beschriebenen Fällen haben wir es mit Resten zu thun, welche in ihren peripher gelegenen Theilen der Membrana capsulo-pupillaris, in ihren centralen dagegen der M. pupillaris zuzuschreiben sind. Sie bilden daher eine Art von Uebergangsfällen. Das gleiche gilt von einer Beobachtung, bei welcher die Sichtbarkeit brauner Pünktchen und Striche, welche als Reste der M. capsulo-pupillaris zu betrachten waren, nach Homatropinisirung ermöglicht war.

Fall 4. 31jährige Frau mit beiderseits S = 1, bei Hm von + 0,5 D. Ausser dem zu schildernden Befund auf der vorderen Linsenkapsel keine Abnormitäten. Irisfarbe hellbraun. Der Befund ist auf beiden Augen fast der gleiche, nur sind rechts die Veränderungen noch stärker als links. Ich beschränke mich auf die Schilderung der ersteren. In Figur 17 sind die Verhältnisse bei stark erweiterter Pupille wiedergegeben. Die Iris ist nur angedeutet und auch nur in ca. $^1/_2 - ^1/_3$ ihrer der Wirklichkeit entsprechenden Breite gezeichnet. Die Vergrösserung ist 9fach. Während die linke Hälfte (in der Figur die rechte) der Linsenvorderkapsel keinerlei Auflagerungen zeigt, finden sich, etwa in der Mitte gelegen, zarte braune strichförmige Pigmentklümpchen, welche z. Th. dreistrahlige Form haben; wenn man die zwischen den einzelnen Ausläufern vorhandenen Zwischenräume sich ergänzt denkt, so ergiebt sich eine Art Netzwerk.

Temporal (in der Fig. links) und oben schliesst sich daran eine grosse Zahl längerer Pigmentstriche, welche Andeutungen dichotomischer Theilungen zeigen, während noch weiter peripher (unten sich auch ziemlich weit ins Centrum vorschiebend) parallele strichförmige Pigmentauflagerungen in grosser Zahl vorhanden sind, welche im Grossen und

Ganzen einen radiären Verlauf zeigen. Ausserdem finden sich vereinzelte grössere runde Pigmentklümpchen in unregelmässiger Anordnung. Bei normaler Weite der Pupille betrug der Radius derselben etwa die Hälfte der in der Abbildung wiedergegebenen Pupillenweite.

Meiner Ansicht nach kann es keinem Zweifel unterliegen, dass wir in diesem Netzwerk von Pigmentstrichen Reste der fötalen Tunica vasculosa vor uns haben. Wir kommen auf die hierfür zu erhebenden Beweise weiter unten zurück. Die Richtigkeit dieser Annahme vorausgesetzt, glaube ich, ist die weitere Deutung berechtigt, dass wir in den parallelen annähernd radiär gerichteten Strichen in der Peripherie den vordersten Abschnitt Reste des oben (S. 26) beschriebenen Capillarnetzes in der Aequatorialgegend der Linse vor uns haben, welches die Verbindung zwischen M. capsularis und M. capsulo-pupillaris bildet.

Zum Schluss sei noch eines Falles von Ewers (57) Erwähnung gethan, von dem ich freilich nur durch ein Referat Kenntniss habe. Dieser Autor beobachtete einen Fall mit einem Iriscolobom nach unten. Es bestand ein membranöser Verschluss desselben durch ein weisslich graues Gewebe. Ob dieses nun wirklich ein Rest einer M. capsulo-pupillaris war, oder etwa dem vorderen mesodermalen Irisblatte angehörte, muss ich unentschieden lassen. Im ersteren Falle wäre es die bisher einzige Beobachtung, wo sich ein membranöser Rest der M. capsulo-pupillaris gefunden hatte. Das ist aber an sich schon mit Rücksicht auf die Structur dieses Abschnittes der Tunica vasculosa, dem ja der membranartige Charakter abgesprochen wird (s. o. S. 28 f.), wenig wahrscheinlich [1]).

Im Hinblick anf die geringe Zahl von Fällen, in denen Reste der M. capsulo-pupillaris bisher constatirt worden sind, hätte eine besondere Besprechung der hierbei beobachteten Complicationen ebenso wenig einen Zweck, wie eine Erörterung über die Diagnose. Ich verweise auf die oben gegebenen kurzen Bemerkungen. Ueber eine Resorption derartiger Reste ist nichts bekannt. Hinsichtlich einer etwa einzuschlagenden Therapie möge auf das oben (S. 56) Gesagte, für persistirende Reste der Membrana capsularis gültige, verwiesen werden.

1) Ebenso ist es unsicher, ob in der Beobachtung von Berger (104), die auf der Vorderkapsel sich findenden Gefässreste weiterhin mit der Irisvorderfläche oder mit Gefässresten zusammenhingen, welche den peripheren Theilen der Linse auflagen. Im letzten Falle würde dieser Befund auch einen Uebergangsfall bilden.

3. Persistirende Reste der Membrana pupillaris.

Historisches. Erst relativ spät (1863) wurden zum ersten Male Reste der Membrana capsularis (Art. hyaloidea) und solche der M. capsulo-pupillaris beobachtet. Dies liegt daran, dass in der vor-ophthalmoskopischen Zeit die ersteren in vivo nur schwer sichtbar gemacht werden konnten, während diejenigen der zweiten überhaupt nur sehr selten der Beobachtung zugänglich sind. Im Gegensatz hierzu sind Reste der Membrana pupillaris, welche am Fötus von Wachendorf 1733 (2), später von Haller (3) und Albin (4) entdeckt wurde (citirt bei Reich 16), bereits sehr viel früher beobachtet worden, und es haben bereits vor der kritischen Zusammenfassung der älteren Beobachtungen durch Ad. Weber (27), von älteren Autoren Reich (16), Seiler (19) und v. Ammon (23) Literaturübersichten gegeben. Später sind dann noch längere oder kürzere Zusammenfassungen gegeben worden. Ich erwähne u. a. Cohn (37), Manz (63), Franke (105), Wicherkiewicz (126), Spörl (196), Lepage (185), E. v. Hippel (172), van Duyse (116), Zweig (216); auch wird der persistirenden Pupillarmembran in fast allen Lehrbüchern gedacht.

Da Ad. Weber die älteren Fälle einer genaueren kritischen Besprechung unterzogen hat, kann ich hierauf verweisen und begnüge mich damit, die Namen der ersten Beobachter zu nennen. Als solche kommen in Frage: Littre (1)[1]), Wrisberg (5), Beer (7), Wardrop (21), während bei Neugeborenen Persistenz der M. pupillaris von älteren Autoren beobachteten: Portal (9), Jacob (10), Tiedemann (11) und Henle (13), hierzu kämen noch zwei Beobachtungen von Ammon's (23), welche Weber nicht erwähnt[2]).

Sehr wahrscheinlich scheint mir, dass auch in den Fällen von Römer (17) und Beck (24), welche von Weber bezw. Arlt als nicht hierher gehörig betrachtet werden, es sich möglicherweise doch um Reste der M. pup. gehandelt hat. Einen Fall, den ich nirgends erwähnt gefunden habe, ist der von Wenzel (6), der als gesicherter zu betrachten sein dürfte. Bei einem Dominikanerpriester, der an starker Kurzsichtigkeit litt, fanden sich auf beiden Augen Reste der

---

[1]) Nicht vollkommen gesicherter Fall.

[2]) Der Fall v. Ammon's, den Weber (27. S. 351) citirt, gehört kaum hierher. Man vergl. die Abb. Taf. XIII, Fig. 1 bei Ammon (23).

Pupillarmembran. Wenzel hatte ihn bereits im Jahre 1789 untersucht [1]).

Eintheilung der Fälle von persistirender Pupillarmembran. Ad. Weber hatte als differentialdiagnostisches Moment zur Entscheidung der Frage, ob es sich in einem bestimmten Falle um Reste der fötalen Pupillarmembran oder um fötale oder postfötale Entzündungsproducte handele, den Umstand hervorgehoben, dass jene ihren Ursprung stets aus dem kleinen Kreise der Iris oder wenigstens aus ihrer Vorderfläche nähmen, wie das die Pupillarmembran beim Fötus auch thäte. Damit wurden alle Membranen, Fäden u. dergl., welche unmittelbar aus dem Pupillarrande hervorgingen, als auf entzündlicher Basis beruhend angesehen. Fast sämmtliche späteren Autoren sind Ad. Weber hierin gefolgt, mit ganz vereinzelten Ausnahmen, und auch diese wohl ohne klare Erkenntniss des Gegensatzes, in welchem sie sich zu der allgemein verbreiteten Ansicht befanden. Diese scheint mir nun aber die allein richtige Auffassung nicht zu sein, wenn sie auch für die weitaus grösste Zahl der Fälle von M. pup. perseverans Geltung besitzt.

Während in den späteren Entwicklungsstadien die fötale Pupillarmembran allerdings von der vorderen Irisfläche ihren Ursprung nimmt,

[1]) „ . . . j'aperçus dans l'un et l'autre oeil des fragmens de la membrane de Wachendorf, qui existaient depuis sa naissance; les autres parties de l'organe étaient dans leur état naturel. Ces fragmens, très-considérables, étaient blanchâtres, d'une transparence mixte, et tenaient manifestement à l'iris vers son milieu, par des filamens assez nombreux, dont les intervalles présentaient tantôt la figure d'un triangle, tantôt d'un parallélogramme, et d'autres fois un ovale parfait. Il y avait des lambeaux de cette membrane . . . ., qui s'étendaient au-delà de la pupille; qui y adhéraient tandis que d'autres s'arrêtaient à cette ouverture, et formaient une portion de cercle parfait comme elle. On pouvait facilement distinguer la pupille à travers quelques-uns de ces lambeaux, qui dans de certains endroits exerçaient, comme ce trou, un léger mouvement de dilatation et de resserrement, mais d'une manière moins parfaite. Les filamens qui attachaient ces portions de la membrane pupillaire à l'iris, à peu près vers son centre, pouvaient fort bien être les vaisseaux de cette dernière tunique, qui, comme on le prètend, donnent naissance à la membrane en question: j'ajouterai que l'iris était d'une couleur jaunâtre très-pâle, et tirant un peu sur la couleur de citron." Der Autor fügt dem noch hinzu, dass er sich über den Sitz der Fäden vor der Linse vollkommen klar war und dass sie „jouissaient même d'un léger mouvement de fluctuation remarquable en dehors de la pupille."

oder, um es correcter auszudrücken, durch einen Spalt von dem darunter gelegenen Irisgewebe getrennt ist, besteht in früheren Stadien ein ausserordentlich inniger Contact der Lamina iridopupillaris mit dem retinalen Blatte der Iris und zwar bis zu ihrem Rande, dem späteren Pupillarrande. Genau das gleiche gilt für den um den Umschlagsrand sich herumbiegenden Theil der Membrana capsulo-pupillaris, welche sich, kurz gesagt, ausserdem in der Gegend desselben spaltet, indem ein Theil ihrer Gefässe gegen die Augenachse hinziehend, direkt in die Pupillarmembran eingeht, während ein anderer Theil abaxial sich nach aussen umbiegend in den peripheren Theil der Lamina iridopupillaris einstrahlt. Ich verweise auf die ausführliche oben gegebene Darstellung dieser Verhältnisse.

Es lässt sich nun erwarten, dass je nach dem Zeitpunkt, in welchem eine Störung in dem normalen Ablauf der Entwicklung einsetzt, auch das Verhalten der persistirenden Reste der Pupillarmembran zu dem Pupillarrande, d. h. zu dem Umschlagsrande der secundären Augenblase ein verschiedenes wird sein können. Wenn wir zunächst die eigentliche Pupillarmembran ins Auge fassen, so wäre es denkbar, dass — falls durch eine Entwicklungsstörung die Loslösung der Lamina iridopupillaris von dem darunter liegenden Gewebe verhindert wird — der Ursprung der Reste direkt aus dem Pupillarrande erfolgt, d. h. die Irisvorderfläche könnte glatt über den eigentlichen Pupillarrand hinweg in die abnormen Reste übergeben (s. Figur 16a, Linie a). Hat sich dagegen die Trennung zwischen vorderer, der Resorption anheimfallender Irisschichte und hinterer, bleibender bereits ein kurzes Stück weit vollzogen, so kann der Ursprung persistirender Reste zwischen Pupillarrand und kleinem Kreis der Iris gelegen sein (Linie b), während bei noch weitergehender Trennung der Ursprung im kleinen Kreise sich findet (Linie c). Einige Fälle sind auch bekannt geworden, in denen der Ursprung bis in den Ciliartheil der Iris, ja bis zur Iriswurzel zu verfolgen war. Dass diese darauf hindeuten, dass normaler Weise die Resorption der vorderen Irisschichten bis zur Iriswurzel reicht, erscheint wahrscheinlich (cf. 225).

Das Verhalten des Theiles der Membrana capsulo-pupillaris, welcher dem Umschlagsrande der secundären Augenblase benachbart ist, könnte ebenfalls bei abnormer Persistenz derselben ein verschiedenartiges sein und zwar zunächst je nach dem, ob Gefässe, welche direkt in die Pupillarmembran ziehen (Fig. 2 d), erhalten geblieben sind, oder solche, die nach aussen umbiegen (Fig. 2 e). Ferner käme auch in Frage,

ob bereits der innige Contact mit der Umschlagsfalte der Augenblase gelöst oder noch erhalten war.

Während wir in dem Ursprunge der persistirenden Reste ein Eintheilungsprincip gewinnen, können wir als zweites den Ansatz derselben ansehen. Die Reste können entsprechend dem entwicklungsgeschichtlichen Verhalten entweder auf der Linsenvorderfläche inseriren, oder die Pupille überspannend, sich auf einer gerade oder schief gegenüber liegenden Irispartie anheften: endlich wäre, falls wir eine noch vor endgiltiger Bildung der Vorderkammer wirkende Störung annehmen, eine Insertion von Resten der Pupillarmembran an der Hornhauthinterfläche denkbar.

Als letzten Fall hätten wir den zu erwähnen, dass die entspringenden Reste überhaupt keine Anheftungsstelle haben, sondern frei in der Vorderkammer endigen, bezw. nur der Ansatz an Linse oder Hornhaut erhalten geblieben ist.

Als drittes Princip der Eintheilung können wir dasjenige nach der Ausdehnung der abnormen Ueberreste ansehen. Wir unterscheiden Membranen, Fäden und punktförmige Reste. Die letzteren lassen sich als auf den Insertionspunkt oder die Ursprungsstelle reducirte Fäden auffassen.

Dass diese Art der Eintheilung etwas Schematisches hat, wodurch den Thatsachen bis zu einem gewissen Grade Gewalt angethan wird, dessen bin ich mir vollkommen bewusst. Doch hielt ich sie zur Sichtung des ziemlich umfangreichen Materials für ganz zweckmässig.

a) Vom Pupillarrande entspringende Reste der M. pupillaris.

Mit Rücksicht darauf, dass jetzt wohl allgemein vom Pupillarrande ausgehende Membranen oder Fäden als entzündlichen Ursprungs gedeutet werden, möchte ich diejenigen Beobachtungen, bei denen es sich meiner Ansicht nach trotz des Ursprunges der Gewebspartien aus dem Pupillarrande um postfötale Reste der Pupillarmembran handelt, voraus im Zusammenhang besprechen.

Die Entscheidung darüber, ob im concreten Falle es sich wirklich um letztere handelt, wird nicht immer leicht, zuweilen unmöglich sein. Wenn auch unter Umständen nach künstlicher Erweiterung der Pupille ein zuerst anscheinend vom Pupillarrande entspringender Faden oder dergl. sich als weiter peripher von der Irisvorderfläche ausgehend erweist (z. B. in Fall 2 von v. Reuss 114), so würde in anderen Fällen die Diagnose doch unklar bleiben müssen, wenn nicht durch das

Vorkommen von Uebergangsfällen wenigstens zuweilen uns eine Directive gegeben werden könnte.

Zunächst muss man sich darüber klar sein, was unter Pupillarrand zu verstehen ist. Im eigentlichen Sinne muss als solcher doch die Umschlagsfalte der secundären Augenblase gelten, welche mehr oder weniger nach vorne umgebogen die Begrenzung der Pupille bildet. Erst wenn ein solches Ectropium des Pigmentblattes fehlt, wird der Pupillarrand durch das vordere mesodermale Irisblatt gebildet. Auf diesen Punkt ist bisher, so viel ich sehe, noch fast garnicht bei der Beurtheilung des Ursprunges derartiger Reste geachtet worden. Auch ich habe im Beginn meiner Untersuchungen diesem Verhalten zu wenig Gewicht beigelegt, so dass einzelne meiner Beobachtungen hierin unvollständig sind.

Wie vorhin erwähnt, könnten, rein theoretisch betrachtet, von hinten kommende Reste, die der hinteren Fläche des Umschlagsrandes angelagert sind, in das Pupillargebiet vorspringen oder nach aussen umbiegend, in die Iris einstrahlen. Während Beobachtungen der letzteren Art bisher noch nicht bekannt geworden zu sein scheinen, findet sich in der Literatur ein Fall verzeichnet, der der ersten Form entspricht. Plange (133) beschreibt bei einem 44jähr. Manne ein beiderseitiges nach rechts gelegenes Brückencolobom mit breiter Brücke. Auf dem linken Auge bemerkte man in dem Winkel, den die Pupille nach dem Colobom zu bildete, ein ganz winziges weissliches Knötchen, welches vom hinteren Irisblatte ausgehend, in das Pupillargebiet vorsprang. Nach der Mitte der Pupille zu trug dasselbe eine feine Schlinge, die bei Bewegungen des Auges im Kammerwasser flottirte. Ausserdem fanden sich, ebenso wie auf dem rechten Auge, weissliche Kapselauflagerungen. Plange fasst diese Veränderungen — mit Recht — als Reste der Tunica vasculosa lentis auf.

Einen ähnlichen Fall konnte auch ich beobachten, nur sind die Reste ungleich kleiner.

Fall 5. 46jähr. Mann, mit beiderseits S = 1. Auf dem linken Auge besteht Hm + 0,5. Iris dunkelbraun. Es findet sich unten ein kleines Ectropium des Pigmentblattes der Iris. Auf der Höhe desselben, etwas nach aussen von seiner Mitte, sitzt ein ganz kurzes graubraunes Fädchen auf, welches frei ins Pupillargebiet vorspringt. Es hebt sich deutlich durch seine hellere Färbung von der dunkleren des Ectropium ab und trägt dicht oberhalb seiner Basis und an seiner Spitze je ein kleines hellbraunes Pigmentpünktchen, wie sie sich sonst häufig in Pupillarfäden finden. Beachtenswerth ist, dass sich auf der Vorder-

fläche des Ectropiums eine Fortsetzung des Fädchens nicht findet, vielmehr hat es den Anschein, als ob es sich nach hinten fortsetzen könnte. Sonst findet sich keinerlei Abnormität am Auge, das Pupillenspiel ist, frei. Das Fädchen war nur mit der Zeiss'schen Binocularloupe (Vergr. 35) zu erkennen (s. Abb. 18).

Sowohl in diesem Falle als in dem von Plange mitgetheilten sind die Fäden wohl als Reste des allervordersten bereits in die Pupillarmembran übergehenden Abschnittes der Membrana capsulo-pupillaris anzusehen.

Häufiger sind vom Pupillarrand entspringende Residuen der eigentlichen M. pupillaris (centraler Abschnitt der Lamina irido-pupillaris) zur Beobachtung gekommen. Manche Beobachtungen (z. B. diejenigen von Kalcić (163) und Schiess-Gemuseus (Klin. Monatsbl. 1887, S. 80) sind freilich in der Beschreibung unvollständig oder sich widersprechend, so dass sie hier nicht zu verwerthen sind.

Am ausgedehntesten scheinen die Reste in dem Falle von Linde (164) gewesen zu sein. Die 49jähr. Patientin zeigte auf dem rechten Auge folgenden Befund: Der Pupillarrand trägt ein feines durchsichtiges graues schleierartiges Gebilde nach Art einer Spitzenkrause. »Die zarten Ränder sind stellenweise mit einigen Pigmentpünktchen besetzt und ragen frei in die Vorderkammer hinein. Die Folge ist, dass bei der Reaction der Pupille eine wellenförmige Bewegung des Randes entsteht, etwa ähnlich derjenigen der Medusen, wenn durch die Bewegung der Thiere der zarte Saum in schöne Schwingungen versetzt wird.« Auf der Oberfläche der Iris finden sich zahlreiche punktförmige Pigmentklümpchen. $S = {}^{5}/_{15}$ (— 14,0 D). Auf dem linken Auge bestand wahrscheinlich ein Colobom der Aderhaut.

Weniger ausgedehnt waren vom Pupillarrande entspringende membranartige Reste, die ich bei einem 17jähr. Patienten (Fall 6) beobachten konnte, welcher wegen Accommodationslähmung nach Diphtherie zur Behandlung kam. Er hatte nie eine Augenentzündung gehabt und besass auf beiden Augen $S = 1$ bei einer Hm + 1,0. Beiderseits finden sich auf der vorderen Linsenkapsel (cf. Fig. 19 u. 20) im Centrum der Pupille zahlreiche, kleinste, hellbraune, dicht beieinander stehende Pigmentpünktchen. Links schliesst sich unten aussen, aus dem Pupillarrande der braunen Iris entspringend (deren kleiner Kreis nur angedeutet war), eine etwas dunkler braun gefärbte Membran an; sie sitzt mit breiter Basis dem Pupillarrande auf und inserirt, sich verschmälernd, mit zarten grauweissen Fasern auf der Linsenkapsel. Beim Pupillen-

spiel wird diese Membran bald mehr gespannt, bald zusammengeschoben und springt je nachdem mehr oder weniger nach vorne vor. Figur 19 versucht eine Vorstellung von den Verhältnissen bei erweiterter Pupille zu geben. Man sieht die Membran straff ausgespannt und von mehreren Löchern durchbohrt, in ihren centralwärts gelegenen Theilen eine Art Netzwerk bilden. Die Pupille erscheint leicht entrundet. Am rechten Auge fanden sich nasal, ebenfalls aus dem Pupillarrand entspringend, ein kurzes Fädchen und eine kleine Membran, beide frei in der Vorderkammer flottirend. Leider habe ich, da dieses die erste Beobachtung derart war, die ich machte, auf das Verhalten des Umschlagsrandes des Pigmentblattes der Iris nicht genauer geachtet, ich kann nur soviel mit Sicherheit angeben, dass im Gebiet der Ansatzstelle der Membran auf dem linken Auge von einem Ectropium nichts zu sehen war, und dass das Irisgewebe glatt in das der Membran überging, so dass über den Charakter derselben Zweifel für mich nicht bestehen.

Nicht unähnlich scheint dem eben mitgetheilten Befunde ein Fall von Weinbaum (144) gewesen zu sein, den er in seiner Figur 4 zur Abbildung bringt. »Vom oberen Irisrande gehen drei dreieckige 1 mm lange Zacken, die sich mit ihren Spitzen vereinen, in das Pupillargebiet. Sie haben volle Irisstructur und haften der Linsenkapsel nicht an. Der zwischen ihnen liegende Raum ist vollkommen frei und durchsichtig. Die Farbe der Regenbogenhaut ist bräunlich«; sonst normal.

Einen ganz kurzen Fortsatz, aus dem vorderen Irisblatte stammend, und in das Pupillargebiet vorspringend, konnte ich bei einem 14jähr. Mädchen beobachten; der Fall war wegen der Complication mit Linsentrübungen noch besonders bemerkenswerth (man vergl. Fig. 35 und unten S. 95). Möglicherweise war der Befund im Falle von Schapringer (56) ähnlich, der aber im Referat, das mir allein zugänglich war, nicht klar genug beschrieben ist, um sichere Schlüsse in dieser Richtung zu ziehen.

Fädige Reste der Pupillarmembran, die aus dem Pupillarrande entsprangen, hat Hirschler (54, nach dem Referat im Nagel'schen Jahresbericht) beobachtet. Bei einem 14jähr. Knaben fanden sich auf beiden Augen der Iris gleichgefärbte, unregelmässig runde, musivisch zusammengesetzte Platten auf der Linsenkapsel, die durch einzelne Fäden mit dem Pupillarrande zusammenhingen ohne sichtlichen Zusammenhang mit der Faserung der vorderen Irisfläche. Es bestand hyperopischer Astigmatismus.

Fall 7. Bei einem 30jähr. Manne, der die Klinik aufsuchte, weil er seit einem Tage auf dem linken Auge trübe sähe, konnte ich den folgenden Befund constatiren (s. Fig. 21): Bds. S = 1, bei R + 1,0, L + 1,5 Hm. R. Auge normal, L. findet sich, vom nasalen Theile des Pupillarrandes entspringend, ein feiner brauner Faden (Iris gleichgefärbt), der ziemlich weit nach vorne in die Vorderkammer vorspringend, ohne wesentliche Aenderung seiner Dicke im Bogen zum quer gegenüberliegenden Pupillarrande zieht, an den er sich anheftet. Erst kurz vor der Insertion wird der Faden etwas breiter und trägt hier ausserdem nach oben und unten vorspringend eine kleine zartgraue rundliche Platte. An der derselben entsprechenden Stelle der Linsenkapsel fanden sich keinerlei Veränderungen. Gleichwohl halte ich es für sehr möglich, dass der Faden mittels der erwähnten kleinen Gewebsplatte an der Vorderkapsel fixirt gewesen war, und dass die zufällig verursachte Loslösung derselben — der Faden mit Platte flottirte frei in der Vorderkammer — dem Pat. erst die geringe Sehstörung verursacht hat. Leider war eine genauere Untersuchung und die Herstellung einer exacten Zeichnung wegen der Ungeduld des eiligen Patienten nicht möglich. Ich konnte seiner auch trotz darauf gerichteter Bemühungen nicht wieder habhaft werden und muss mich mit der Wiedergabe der beistehenden Skizze begnügen.

Es liesse sich nun, trotzdem eine andere Deutung schwer sein dürfte, immerhin auch bei den vorstehend mitgetheilten Fällen sagen, dass es nicht als sicher bewiesen gelten könne, dass es sich um Reste der Pupillarmembran handle. Hiergegen nun aber glaube ich liefern die im folgenden beschriebenen drei Beobachtungen einen Beweis, da sie den Uebergang zwischen denjenigen Fällen, in denen die Reste ihren Ursprung nahe hinter dem Pupillarrande nehmen, und den eben beschriebenen bilden.

Fall 8. 7jähr. Knabe. Bds. E. S = 1. Iris graugrün. Auf dem linken Auge findet sich oben innen ein kleines Ectropium des Pigmentblattes. Das mesodermale Irisgewebe schiebt sich als zarter grauer Schleier über das Ectropium hinüber, ohne jedoch ins Pupillargebiet frei vorzuspringen. Das dunkel pigmentirte Retinalblatt schimmert durch das hellgraue Gewebe durch (s. Fig. 22). Während hier also das mesodermale Irisblatt noch nicht frei in die Pupille vorsprang, fand dies im folgenden Falle statt.

Fall 9. 7jähr. Mädchen. R. Auge soll seit Kindheit schlecht sein. L. Auge zeigt ausser Nystagmus und Hyperopie von + 1,5

($S = {}^{6}/_{10}$) keine Abnormität. R. dagegen ist Mikrocornea vorhanden (Dm. 8 mm), Cataracta congenita membranacea, Irisschlottern.

Die Iriszeichnung (s. Fig. 23) ist leicht verwaschen, das Relief trotz der grauen Farbe wenig ausgesprochen, Zeichen einer Entzündung sind nicht vorhanden. Von unten zieht der Irisvorderfläche aufgelagert, doch fest mit der Unterlage verbunden, eine ca. 1 mm breite sich allmählich verjüngende graue durchscheinende Membran über den Pupillarrand zur Linsenvorderfläche, wo sie sich anheftet. Durch diese Membran sieht man den braunen Saum des Retinalblattes, welcher die ganze Pupille umzieht, durchschimmern. Die Rundung der Pupille ist an dieser Stelle durch den Zug der an der Linse fixirten Membran etwas abgeflacht. Nasal unten findet sich ein ähnlich verlaufender zarter grauer Faden, während oben aussen sich ein grauer Gewebsfaden über das Ectropium des Pigmentblattes legt, um anscheinend nur wenig ins Pupillargebiet vorzuspringen. Auch oben innen findet sich ein analoger nur kleinerer Gewebsfaden, der umbiegend hinter dem Pupillarrand zu verschwinden scheint. Nach Erweiterung der Pupille durch Homatropin, welche nur in geringem Maasse erfolgte, konnte man nasal an der geschrumpften Linse vorbei den soweit sichtbar normalen Fundus sehen.

In dem mitgetheilten Falle, der freilich nicht uncomplicirt ist, sehen wir eine der Irisvorderfläche bis zum Pupillarrande, auch noch dem Ectropium des Pigmentblattes angelagert, fest aufliegende Membran ins Pupillargebiet ziehen. An ihrem Charakter als Rest der M. pupillaris dürfte ein Zweifel nicht bestehen. Der Fall schliesst sich dem vorigen eng an.

Stellen wir uns nun vor, dass der periphere Theil der Membran nun doch noch der Resorption verfällt, so würden wir eine Gewebspartie haben, welche, aus der Iris glatt über das Ectropium des Pigmentblattes hinweg ziehend, scheinbar aus dem Pupillarrande entspringen würde. Ist diese Platte pigmentirt und daher undurchsichtig, so wird das Ectropium nicht mehr durchscheinen können und wir hätten einen Befund, wie er oben geschildert wurde (Fall 6).

Zur weiteren Ausführung des eben Gesagten möge hier noch der folgende Fall beschrieben werden.

Fall 10. 28jähr. Bauerntochter, welche die Klinik aufsucht, weil ihre Pupillen ungleich gross sind. Sie habe das zwar schon seit der Kindheit, wolle sich aber gleichwohl jetzt deswegen untersuchen lassen. Als Kind hat sie auf beiden Augen eine Entzündung gehabt.

St. pr. Vis R = $^6/_4$, L = $^6/_5$, Bds. + 0,5 Hm. Hornhäute vollkommen klar, auch sonst keine Abnormität zu finden. Nur fällt auf, dass die linke Pupille erheblich enger als die rechte ist (1 : 4 mm). Sie erscheint ausserdem nicht ganz rund. Der Verdacht auf eine Sympathicusaffection schien durch eine vorhandene Struma gerechtfertigt zu sein. Jedoch musste derselbe bei genauerer Untersuchung fallen gelassen werden. An der Zeiss'schen Lupe ergab sich, dass am linken Auge ein (normal breites) Ectropium des Pigmentblattes nirgends zu sehen war. Die Irisvorderfläche schien sich am Pupillarrande nach hinten umzubiegen, besonders auf der nasalen Seite. Unten sprang in die Pupille ein feines graues Gewebspartikelchen, hinter der Iris hervorsehend, vor. Nach Erweiterung der Pupille durch Homatropin ergab sich folgender Befund (s. Fig. 24). Die Pupille hat sich nur wenig und in längsovaler Form (3 : 4 mm) erweitert. Die nasale Hälfte des Pupillarrandes, ebenso der untere Theil sind mit der vorderen Linsenkapsel durch ein zartes graues Gewebe verbunden, welches mit einer dem Pupillarrande genau parallelen Linie abschneidend, als schmales Band der Linse fest aufliegt. Ganz zarte Fäden ziehen zu den dem Pupillarrande unmittelbar benachbarten Theilen der Irisvorderfläche, während durch die Lücken zwischen denselben auch feine Fäserchen sichtbar sind, die sich zur Hinterfläche zu begeben scheinen. In diesem zarten Netzwerk ist nur unten innen eine Spur von Pigment zu finden, der andeutungsweise durchschimmernde Pupillarrand trägt kein solches. Gerade im obersten Theile der Pupille findet sich eine ganz ähnliche Gewebspartie, welche die Iris an die Linse fixirt, während temporal eine Gewebspartie von etwas anderer Form (s. Fig.) die Verbindung herstellt. Letztere scheint noch mehr aus dem Pupillarrande hervorzugehen, da ihr die zarten Fädchen zur Irisvorderfläche fehlen. Sie zeigt ebenso wie die obere kleine Membran kleine Pigmenteinlagerungen.

Trotz der in der Kindheit überstandenen Augenentzündung, bei der beide Augen befallen waren, während nur das eine die Veränderungen zeigte, sind diese wohl jedenfalls als congenitale aufzufassen. Denn als hintere Synechien dürften sie deshalb kaum gedeutet werden können, weil die Cornea vollkommen klar war — abgesehen davon, dass die Form für Synechien eine ganz ungewöhnliche wäre und dass eine Pigmentirung fast vollkommen fehlte. Es dürfte sich also bei der überstandenen Entzündung nur um eine Conjunctivitis ekzematosa gehandelt haben. Allenfalls könnte man noch an eine fötale Iritis denken, viel wahrscheinlicher aber scheint es mir, wenn man in den beschriebenen Veränderungen die Reste des peripheren Theiles der Membrana pupillaris annimmt, welche an diesen Stellen ihren primär vorhandenen Zusammenhang mit dem Pupillarrande und der Iris beibehalten hat, während die weiter peripher gelegenen Theile — es besteht ein deutlicher kleiner Kreis der Iris — trotzdem resorbirt worden sind. Wir hätten in den zartesten kleinen grauen Fäserchen, welche zur Irisvorder- und Hinterfläche ziehen, dann die Reste der Gefässe zu erkennen. Besonders

hervorheben möchte ich noch, dass das Ectropium des Pigmentblattes sich nur an denjenigen Theilen des Pupillarrandes — auch da nicht durchgehend — fand, welche nicht mit dem persistirenden Gewebe besetzt waren. Wie im entwicklungsgeschichtlichen Abschnitt ausgeführt, ist aber möglicherweise in dem Auftreten dieses Ectropiums das ursächliche Moment für die Verlegung des Ursprunges vom »Pupillarrand« weiter peripher auf die Irisvorderfläche der Iris gegeben. Das Ausbleiben dieser Ausstülpung des Pigmentblattes könnte also den Ursprung der Reste aus dem Pupillarrande erklären[1]).

In dem eben besprochenen Falle dürfte die Diagnose also wohl ziemlich gesichert sein. Zuweilen aber lässt sich in Fällen, wo die Anamnese obendrein im Stich lässt, eine Entscheidung darüber, ob hintere Synechie oder Rest der Pupillarmembran, nicht fällen. Ich gebe als Beispiel in Figur 25a und b die Abbildungen der beiden Augen einer 47 jährigen Bauernfrau (Fall 11) welche von einer überstandenen Augenentzündung nichts wusste und wegen presbyopischer Beschwerden Hülfe suchte. Es bestand beiderseits Astigmatismus myopicus simplex. Mit — cyl 2,0 Axe horizontal wurde beiderseits nahezu volle Sehschärfe erzielt. Es fanden sich nun auf beiden Augen (Fig. 25a zeigt das rechte Auge in Mydriasis, Fig. 25b das linke bei normaler Pupillenweite) vom Pupillarrande entspringende (z. Th. zweiwurzelig) zarteste graue Fäden, welche in ihrem Verlaufe hier und da braune Pigmentklümpchen trugen. Sie inserirten in einer annähernd kreisförmigen Linie auf der vorderen Linsenkapsel. Entsprechend ihrem Ursprung aus dem Pupillarrande fehlte hier jedesmal ein Stück des Ectropiums des Pigmentblattes.

Aehnliche Fälle habe ich mehrfach beobachten können, auf deren Wiedergabe ich jedoch verzichte. Denn wenn auch — insbesondere im abgebildeten Falle 11 — für mich die Wahrscheinlichkeit, dass es sich um Reste der fötalen Pupillarmembran handelt, grösser ist, als diejenige, dass wir es mit Synechien zu thun haben, so ist das doch nicht mehr wie eine subjective Ansicht, die ich nicht beweisen kann.

b) Membranöse Reste der Membrana pupillaris.

Die vom Pupillarrande entspringenden Reste der Pupillarmembran sind im letzten Abschnitt gemeinsam besprochen worden, da ihr Charakter noch nicht allseitig anerkannt ist. In diesen und den folgenden Capiteln sollen dagegen diejenigen Ueberreste einer kurzen Besprechung unter-

[1]) Jedoch sei darauf hingewiesen, dass im Fall 9, bei dem die Membran dem Pupillarrand adhärirte, ein Ectropium vorhanden war.

zogen werden, an deren Natur als fötaler Residuen keine Zweifel mehr bestehen (soweit sie nicht bei den complicirten Fällen Erwähnung finden). Sofern es sich um Reste handelt, die mit der Iris noch in Zusammenhang stehen, entspringen sie stets aus der Irisvorderfläche.

Membranöse Reste, namentlich von etwas grösserer Ausdehnung, sind ziemlich selten, jedenfalls kommen sie lange nicht so häufig vor, als die fädigen oder punktförmigen Residuen der Pupillarmembran, welche nahezu einen normalen Befund — bei geringer Ausdehnung — darstellen. Ich selbst habe in dem Zeitraum, seit ich auf diese Dinge achte, d. h. seit fast zwei Jahren, kaum 10 derartige Fälle beobachten können. Dieses relativ seltene Vorkommen dürfte sich daraus erklären, dass die Persistenz membranöser Ueberreste eine erheblichere Störung der Entwicklung voraussetzt, als diejenige der ungleich weniger ausgedehnten faden- oder punktförmigen Residuen.

Die Ausdehnung der persistirenden Membranen kann eine sehr verschiedene sein. Erhaltensein der ganzen Pupillarmembran ist aber bisher noch nicht beobachtet worden. Meist handelt es sich um kleinere oder kleinste (bis kaum zu Quadratmillimetergrösse) Flächen. Die Structur derselben ist zart bis derb, meist nicht gleichmässig in der ganzen Ausdehnung der Membran, sofern es sich um grössere Flächen handelt. Ebenso ist auch meist die Farbe, welche von weissgrau und graugelb bis zu dunkelbraun wechseln kann, nicht in der ganzen Ausdehnung bei einer und derselben Membran gleichmässig, öfters sind die centraleren Teile weniger pigmentirt als die peripheren, es kommt aber auch das umgekehrte Verhältniss vor.

Die Oberfläche (d. h. die klinisch allein der Beobachtung zugängliche Vorderfläche) ist nie vollkommen glatt, sondern fast stets uneben, sie zeigt auch in ihrem Relief mehr oder weniger die Irisstructur. Auch die Form ist wechselnd; oft ist die Membran stellenweise durchlöchert, ihre Begrenzung unregelmässig. In der Regel hat nur der centrale Theil membranösen Charakter, während der periphere aus isolirten oder aus netzartig verbundenen Fäden sich zusammensetzt.

Der Ursprung kann sowohl im Ciliartheil, als dem kleinen Kreise der Iris gelegen sein, nur sehr selten scheint er zwischen kleinem Kreise und Pupillarrand zu liegen. Ebenso kann der Ansatz ein verschiedener sein. Entweder ist die Membran vor dem Pupillargebiet frei schwebend an einer gerade oder schräg gegenüberliegenden Partie der Iris befestigt, oder es findet eine Fixation an der Linsenvorderfläche

statt.[1]) Ein Zusammenhang mit der Hornhauthinterfläche kommt vor. Die Fälle werden unten (p. 88 f.) gesondert besprochen.

Es kann endlich der Zusammenhang mit der Iris ganz fehlen, d. h. es finden sich membranöse Auflagerungen auf der vorderen Linsenkapsel, die nirgends einen Connex mit der Iris erkennen lassen. Derselbe kann jedoch zuweilen durch feinste nur mit der Loupe sichtbare Fädchen doch noch bestehen. Derartige Fälle stellen dann eine Combination zwischen fädigen und membranösen Resten dar, welche überhaupt durch Mischformen einen continuirlichen Uebergang in einander zeigen.

Ursprung aus dem Ciliartheile der Iris. Wenn man sagt, dass die membranösen Reste aus dem Ciliartheil entspringen, so heisst das nur, dass sich die Wurzeln der Membran bis in das Irisrelief dieses Theiles verfolgen lassen. Frei von der Iris ab hebt sich dagegen die Membran fast stets erst in der Gegend des kleinen Kreises, entsprechend der Niveaudifferenz, welche zwischen Ciliar- und Pupillartheil der Iris besteht.

Derartige frei in der Vorderkammer schwebende Membranen sind mehrfach beobachtet. Am ausgedehntesten scheint die Membran in den Fällen von Szokalski (49) und A. Graefe (31) gewesen zu sein, hier überdeckten sie bei nicht erweiterter Pupille fast das ganze Pupillargebiet. Aehnliche Verhältnisse fanden sich in Fall 8 von Wicherkiewicz (126) auf dem rechten Auge. Erheblich geringere Ausdehnung zeigten die Reste z. B. in den Fällen von E. v. Hippel (172 p. 59, Abbildung), von v. Reuss (114, Fall 1), van Duyse (116, Fall 1, r. Auge) und Schoeler (58).

In dem Falle von Klein (68) fand sich ausser einer frei vor der Pupille schwebenden und aus dem Ciliartheile entspringenden Membran noch eine zweite zarte graue, hinter jener liegende, der Linsenkapsel aufgelagerte Platte. Es hätte also eine Spaltung der Pupillarmembran in zwei Lamellen stattgefunden, was an sich gerade nicht undenkbar wäre. [Aehnlich ist eine Beobachtung von Cohn (37, Fall 1.)]

Dieser Fall bildet gewissermaassen den Uebergang zu denjenigen Beobachtungen, welche die ganze (central gelegene) Membran auf der Linsenkapsel fixirt erscheinen liessen, während der Zusammenhang mit dem Ciliartheil der Iris durch frei den Pupillartheil überspannende

[1]) Was man als Ursprung und Ansatz in ersterem Falle bezeichnet, ist natürlich willkürlich. Das Gleiche gilt von den entsprechend verlaufenden Fäden.

Gewebsbrücken vermittelt wurde. Hierher wären zu zählen die Fälle von Wicherkiewicz (126, Fall 8, linkes Auge), van Duyse (116, 1 Fall, l. Auge), Rumschewitsch (121, Fall 3). Vielleicht gehört auch ein Fall von Collins hierher, der aber in dem mir zugänglichen Referat bei Lepage (185, p. 87 f.) nicht klar genug geschildert ist.

An dieser Stelle möge auch ein Fall von Panas erwähnt sein, den Lepage (185) citirt und der eine eigenartige Form von persistirender Pupillarmembran darstellt. Es handelte sich um eine 56j. Frau. » . . . . on apercevait au centre un plan profond constitué par la portion pupillaire de l'iris, et présentant une mobilité complète. Tout autour existait un second plan, délimité par un bord nettement frangé, et dépourvu de contractilité. Nous pensons, que dans ce cas, toute la peripherie de la membrane pupillaire s'est fusionée avec le voile irien, qui dès lors a evolué d'une façon anormale. Il serait curieux de savoir comment se comportait le feuillet uvéen. Toujours est-il que l'orifice pupillaire était pourvu de son liseré pigmentaire, et que cette malformation n'entrainait aucun trouble fonctionnel«. (S. 34.)

Der Fall, den Häberlin (199) beschreibt, zeigte einen derben Gewebslappen, der z. Th. aus dem Ciliartheil, z. Th. aus dem kleinen Kreise entspringend, sich (in abgestumpfter Dreiecksform) auf der Linsenkapsel inserirte. Er scheint mir ebenfalls ein besonders stark entwickelter Rest der Pupillarmembran zu sein. Der Autor selbst hält ihn zwar nicht dafür, sondern sieht darin den Erfolg eines auf einen circumscripten Reiz erfolgten excessiven Wachsthums der Iris.

Aus dem kleinen Iriskreise entspringende Membranen scheinen nicht so häufig beobachtet zu sein, offenbar wohl deshalb, weil meist die Faserung sich weiter in den Ciliartheil verfolgen lässt. Es ist darum mehr oder weniger willkürlich, wenn man hier eine Grenze zieht. Derartige Beobachtungen haben z. B. Ostwalt (cit. nach Lepage 185, p. 86), Mayerhausen (118), Wicherkiewicz (126, Fall 9) und wahrscheinlich auch Wharton Jones (33, Fall 2) beschrieben. Die Beobachtung von Mayerhausen ist dadurch besonders interessant, dass hier (bei einem 5monatl. Knaben) aus dem Circulus minor eine Membran entspringt, die ca. $^2/_3$ der Peripherie einnimmt und sich in die Erhabenheiten und Vertiefungen des kleinen Kreises genau einfügt, so dass der Uebergang ein ganz continuirlicher ist. Bei maximaler Pupillarcontraction, die ungestört unter der Membran stattfand, verschwand die Pupille ganz unter derselben. Bei arteficieller

Mydriasis dagegen störte die am kleinen Kreise angeheftete unnachgiebige Membran die Erweiterung. Bemerkenswerth ist, dass sich die Membran als solche und nicht durch Vermittelung von mehr fädigen Gebilden an der Iris ansetzte.

Eine Insertion der aus dem kleinen Iriskreise entspringenden Membran auf der Linsenvorderfläche fand z. B. in dem Falle von Weber (27) und in Fall 7 von Wicherkiewicz (126) statt. Bei einem 9jährigen Mädchen, welches selber wusste, dass es diese Anomalie seit Kindheit hatte, konnte ich folgende Beobachtung machen. (s. Figur 26.)

Fall 12. Es besteht beiderseits mit — 3,5 cyl. Axe horizontal S = 1. Am linken Auge entspringt nasal aus dem kleinen Kreise eine kleine dreieckige Membran, welche mit ihrer Spitze auf der Vorderkapsel der Linse durch eine kleine knopfförmige weissliche Auflagerung fixirt ist. In ihrem peripheren Teile zeigt die Membran volle Iriscructur und auch dieselbe (graue) Färbung. Nach der Spitze zu wird das Gewebe bald lockerer und mehr rein weiss. Der Pupillarrand schimmert deutlich durch, seine Beweglichkeit ist in keiner Weise gestört. Nach oben von der Insertionsstelle finden sich vier Gruppen dicht bei einander stehender grauer Pünktchen, nach oben aussen eine kleine graue Membran von liegender Zweizackform. Unterhalb der Insertionsstelle findet sich dagegen ein kleines graues Netzwerk mit vereinzelten schwach pigmentirten Fleckchen. Die Vergrösserung, in welcher die Abbildung 26 die Verhältnisse wiedergiebt, ist zu schwach, um das zuletzt Gesagte erkennen zu lassen (cf. Fall Häberlin 199, s. o. p. 75, der ähnlich ist).

Ein Ursprung der Membran aus dem Pupillartheil der Iris ist jedenfalls sehr selten; mir ist keine mit Sicherheit so zu deutende Beobachtung in der Literatur bekannt geworden. Wenn man will, könnte man den oben (p. 69 f.) beschriebenen Fall 9 hierher rechnen.

Membranöse Auflagerungen auf der vorderen Linsenkapsel (wenn auch in sehr geringer Ausdehnung), die keinerlei Zusammenhang mit der Iris mehr erkennen lassen, kommen öfters zur Beobachtung. Ich selbst habe ausser dem eben beschriebenen Falle 12, der ja auch einen solchen Gewebsrest erkennen liess, noch mehrere Beobachtungen gemacht, deren genauere Beschreibung zwecklos erscheint. Als Beispiel aus der Literatur nenne ich einen Fall von v. Reuss (114, Fall 3), in dem eine dünne Pigmentscheibe auf dem einen Auge fast die ganze Pupille, auf dem anderen aber nur einen Theil bedeckte.

c) Fadenförmige Reste der Membrana pupillaris.

Persistirende Fäden der Pupillarmembran (Irisfäden, Bildungsfäden, Pupillarfäden), die ihren Ursprung aus der Irisvorderfläche nehmen, gehören, sofern man die Iris bei stärkerer Vergrösserung untersucht, zu den fast alltäglich zu beobachtenden Anomalien. Freilich ist die Grösse dieser Fäden oft eine sehr geringe, so dass sie auch bei der 35 bis 40fachen Vergrösserung, wie sie das Zeiss'sche Cornealmikroskop ermöglicht, an der Grenze der Sichtbarkeit stehen. Ausgedehntere fädige Reste (Netze oder stärkere einzelne Fäden) sind jedoch nicht so sehr häufig.

Die Fäden entspringen ein- oder mehrwurzelig in sehr verschiedener Dicke, oft verjüngen oder gabeln sie sich in ihrem weiteren Verlaufe und endigen entweder frei in der Vorderkammer flottirend, oder sie inseriren sich an der Linsenkapsel oder einer gegenüberliegenden Stelle der Iris, wobei sie entweder die Pupille quer oder schräg überspannen. Oft überschreiten sie bei normaler Pupillenweite aber überhaupt nicht das Gebiet der Iris und ziehen dann von einem Punkte der Vorderfläche zu einem nahe benachbarten [1]). Der Ursprung (bezw. Ansatz) der Fäden liegt in der weitaus überwiegenden Mehrzahl der Fälle im Gebiet des kleinen Kreises der Iris, erheblich seltener im Pupillarteil derselben. Fast niemals scheint der Ursprung aus dem Ciliartheile stattzufinden.

Meist sind es nur einfache Fäden, zuweilen findet man aber auch frei schwebende Schlingen.

Die Farbe der Fäden stimmt meist mit derjenigen der Iris überein; bei brauner Iris sind die Fäden, wenn sie sehr zart sind, öfters grau, während umgekehrt eine braune Färbung der Fäden bei grauer Iris kaum vorzukommen scheint. Dagegen kommen sehr häufig im Verlauf zarter grauer Fäden (ebenso wie bei den braunen) kleine hellbraun gefärbte rundliche Verdickungen vor. Dieselben können bei grauen Fäden jedoch auch unpigmentirt sein. Sie sind in ihrer Grösse ziemlich constant (bei 35facher Vergrösserung erscheinen sie kleinstecknadelkopfgross) und sitzen wie kleine aufgereihte Perlen auf den Fäden. Ihre Zahl an einem Faden ist sehr verschieden (1—4 oder mehr, je nach der Länge des Fadens). Sie finden sich fast nur bei längeren Fäden. Es kann vorkommen, dass überhaupt nur diese kleinen

1) Die zur Hornhauthinterfläche ziehenden Fäden werden unten (p. 88 f.) besprochen.

Knötchen erkennbar sind, während der Faden selbst, an dem sie hängen, zu fein ist, um erkannt zu werden. Man sieht dann vor der Pupille (im stereoskop. Bilde der Zeiss'schen Loupe) oder vor der Iris ein solches hin- und herflottirendes Pünktchen schweben. Der Faden, an dem es befestigt sein muss, kann nur erschlossen werden[1]). In den meisten Fällen freilich gelingt es dann noch bei sorgfältigstem Suchen diesen selbst zu Gesicht zu bekommen.

Häufig ist man im Zweifel, ob man bei stark ausgeprägtem Relief der Irisvorderfläche einzelne Schlingen bereits als abnorm auffassen soll oder nicht. Es besteht hier keine scharfe Grenze und der Uebergang ist ein ganz continuirlicher. Im Allgemeinen wird man wohl nicht fehl gehen, wenn man Fadenbildungen, welche frei in der Vorderkammer flottiren — entweder blind endigend oder im Bogen wieder zur Iris zurückkehrend — als Residuen der Lamina irido-pupillaris ansieht, welche eigentlich der Resorption hätten verfallen sollen. In diesem Sinne ist auch bei den unten mitgetheilten statistischen Erhebungen verfahren; es wurden also diejenigen Fälle, welche Gefässschlingen zeigten, die trotz ganz abnormen Verlaufs (z. B. von dem kleinen Kreis bis dicht an den Pupillarrand heran und wieder zu jenem zurück) der Iris aber noch fest aufgelagert waren, als »normal« angesehen.

Ein Ursprung von Fäden aus dem Ciliartheil der Iris ist bisher meines Wissens noch nicht beobachtet worden. Es findet sich wohl die Angabe, dass sich die aus dem kleinen Kreise entspringenden Fäden weiter in den Ciliartheil verfolgen liessen (z. B. in dem Falle von Spörl (196), auch ich konnte mehrfach derartige Beobachtungen machen), allein in diesem Gebiet waren sie noch fest mit der Unterlage verbunden und erst vom kleinen Iriskreise ab nahmen sie ihren freien Verlauf durch die Vorderkammer. Dass sich Fäden noch weiter peripher von ihrem Ansatzpunkte verfolgen lassen, ist ja sehr wohl begreiflich, weil es sich um Reste von Gefässen handelt, welche beim Fötus ihr Blut durch die Irisgefässe, welche etwa bis zur Iriswurzel reichen müssen, abführen (s. unten, Fall 13 a). Die Verhältnisse liegen also hier ganz analog, wie bei den aus dem Ciliartheil

[1]) So sah ich z. B. einmal bei grauer Iris vor dem Pupillartheil ein kleines hellbraunes Pünktchen, welches bei dem Pupillenspiel seinen Ort kaum änderte, während die Iris sich hinter demselben ausgiebig auf und ab schob. Der graue Faden, an dem das Pünktchen hängen musste, war vor der gleichfarbigen Iris vollkommen unsichtbar.

»entspringenden« membranösen Resten, welche auch fast stets erst von der Gegend des kleinen Kreises ab frei schweben.

Einen abnorm persistirenden Gewebsrest auf dem Ciliartheil der Iris beschreibt Schoute (178). Ich lasse es dahin gestellt sein, ob es sich hierbei um Pupillarmembranreste sensu strictiori handelte: jedenfalls aber können wir sagen, dass Gewebstheile der Lamina iridopupillaris, welche normaler Weise hätten resorbirt werden sollen, persistirten. Es handelte sich um einen 15 monatlichen Knaben: »In beiden Augen liegt der Iris ein äusserst zarter weisser Faden auf; bei starker focaler Beleuchtung sieht man, dass derselbe im rechten, wie im linken Auge einen in sich geschlossenen Kreis bildet. Hier und da erheben sich aus der Irisebene kleine Gewebshügelchen, in Farbe dem Irisstroma gleich. Der Faden ist mit diesen Hügelchen verbunden; ausserdem hat er im rechten Auge auch Verbindungen mit der Hornhaut. . . . . Einige Gewebshügelchen der rechten Iris sind nicht mit dem Faden verknüpft. Es giebt keinerlei Zusammenhang der Fäden mit den Circulis iridis minoribus«. Nach einem Jahr schien sich der Faden im rechten Auge z. Th. resorbirt zu haben: er war einige Millimeter weit unterbrochen.

Fäden, die ihren Ursprung aus dem kleinen Kreise nehmen und die Pupille überspannen oder frei endigen, sind so häufig beschrieben und abgebildet worden, dass es überflüssig wäre, hier auf die Literatur näher einzugehen oder neue eigene Beobachtungen hinzuzufügen.

Nur vier Fälle seien an dieser Stelle erwähnt, weil sie z. Th. seltenere Formen, z. Th. Uebergangsstufen darstellen. Als eine solche kann der folgende Fall gelten.

Fall 13. 14jähriges Mädchen. Beiderseits E. S = 1. Iris graugrün. L. Auge o. B.

R. fallen schon bei seitlicher Beleuchtung auf dem kleinen Kreise aufsitzende kurz vorspringende Zacken auf. An der Zeiss'schen Loupe sieht man, dass dieselben kurze blind endende direct aus dem eigentlichen Gefässringe des kleinen Kreises entspringende Stümpfe sind (3 an Zahl).

Es handelt sich also offenbar um die nicht resorbirten Endstücke von Gefässen der Pupillarmembran.

Fig. 27 a giebt einen derartigen Gefässstumpf bei Ansicht direct von vorne wieder, während in Fig. 27 b zwei derselben bei aufwärtsgewendetem Blick dargestellt sind; die Iris erscheint darum in starker Verkürzung, während die blind endenden Stümpfchen als kleine Zacken ins Pupillargebiet vorzuspringen scheinen.

Genau die gleichen Reste fand ich bei einem anderen 15jährigen Mädchen, auch nur am linken Auge.

Sehr klar zeigt auch den Ursprung der Fäden aus dem Gefässsystem der Iris der folgende Fall.

Fall 13a. 7jähriges Mädchen. Bds. E. S = 1. Iris braun, mit sehr ausgesprochenem Relief des Ciliartheils. R. zieht etwas unterhalb der Pupillenmitte ein Faden quer durch das Pupillargebiet (s. Fig. 28a). Er entspringt nasal mit drei Wurzeln, von denen die mittlere aus einem dicken radial verlaufenden Gefässe hervorgeht. Nach der Mitte der Pupille zu verjüngt sich der Anfangs ziemlich dicke Faden, wird grau und ist auf der Linsenkapsel fixirt. In seinem Verlauf auf der Kapsel ist ein kleines braunes Verbindungsstück eingeschaltet. Temporal hebt sich der Faden wieder von der Linsenkapsel ab und setzt sich dicker werdend im Trabekelwerk des kleinen Kreises an.

L. fand sich unten ein ganz ähnlicher, nur gleichmässig dicker brauner Faden, der jedoch frei schwebend das Pupillargebiet nur peripher durchkreuzte.

Der folgende Fall zeigt besonders deutlich den Uebergang von einem stark entwickelten kleinen Kreise mit vielen vorspringenden Zacken zu freien Fäden.

Fall 14. 15jährig. Realgymnasiast. Bds. — 0,5. S = 1. Iris hellbraun. Während am rechten Auge nur ein sehr stark entwickeltes Relief vorhanden war, ging dieses im unteren Theile der Iris des linken Auges in derbe, sich im weiteren Verlauf verschmälernde und mehrfach anastomosirende Fäden über, welche frei vor dem Pupillartheil der Iris schwebten und auch noch ein wenig ins Pupillargebiet ragten (s. Fig. 28b).

Ein äusserst zierliches Netzwerk zeigte sich bei einer älteren Dame.

Fall 15. 69jähr. Frau. Beiderseits Cataracta incipiens. Rechts Hm + 4,0; S = $^6/_{12}$. Links Hm + 3,5; S = $^6/_7$. Iris hellbraun. Auf beiden Augen findet sich in nahezu gleicher Weise ein zartes Netzwerk brauner und grauer Fäden (Figur 29a stellt das linke Auge dar), welches durch einzelne stärkere Fäden, die mit breiterer Basis aus dem kleinen Kreise entspringen, in der Vorderkammer schwebend gehalten wird. Das Ganze macht den Eindruck eines Spinngewebes, dem jedoch einzelne Sectoren fehlen.

In die zarten Fäden sind kleine braune Pigmentklümpchen eingelagert und zwar hauptsächlich an denjenigen Stellen, wo die Fäden sich gabeln. — Bei Bewegungen des Auges oder beim Pupillenspiel wogt das zarte Netzwerk im Vorderkammerwasser hin und her[1]).

---

[1]) Weiter unten (p. 92) wird auf den Fall nochmals zurückzukommen sein. — Eine ähnliche Beobachtung hat Hirschberg (47) beschrieben.

Fäden, die aus dem kleinen Kreis entspringend auf der vorderen Linsenkapsel inseriren, sind mehrfach beschrieben worden (z. B. von Ostwalt [cit. bei 185], Norris 158). In der Regel findet sich dann eine kleine Auflagerung auf der Vorderkapsel an der Insertionsstelle des Fadens. Die Fälle leiten zu denjenigen über, welche eine grössere Platte auf der Linsenkapsel durch Fäden mit der Irisvorderfläche verbunden zeigen (s. u. p. 82). Jene Fälle sind im Allgemeinen nicht häufig, und ich habe bei meinen Untersuchungen nur ganz vereinzelt derartige Beobachtungen machen können.

Der Ursprung von Fäden aus dem Pupillartheil der Iris in grösserem oder geringerem Abstande von dem Pupillarrande ist erheblich seltener als derjenige aus dem kleinen Kreise, wenn man berücksichtigt, dass durch eine sehr subtile Untersuchung ein zarter Faden, der wegen der Gleichfarbigkeit mit dem Untergrunde zunächst aus dem Pupillargebiet zu entspringen schien, oft doch noch als aus dem kleinen Kreise hervorgehend aufgedeckt wird. Gleichwohl sind zweifellose Fälle des erwähnten Ursprungs beobachtet. Einen die Pupille quer überspannenden Faden hat z. B. Wicherkiewicz (126, Fig. 1 und 2) abgebildet[1]). Frei endigende zarteste, z. Th. büschelförmig bei einander stehende Fädchen habe ich selber öfters beobachten können. Dieselben entsprangen dicht hinter dem Umschlagsrande des Retinalblattes, aber aus der Vorderfläche der Iris. Sie waren ausnahmslos nur mit der Zeiss'schen Loupe sichtbar.

Als Beispiel von fädigen Resten, die aus dem Pupillartheil der Iris entspringen und sich auf der vorderen Linsenfläche anheften, führe ich folgende Beobachtung an:

Fall 16. 17jähr. Dienstknecht, kommt wegen wiederholter scrophulöser Augenentzündung zur Aufnahme. Das rechte Auge ist seit Geburt schlecht.

St. pr. Beiderseits Nystagmus rotatorius.

L. Zeichen abgelaufener und frischer Keratitis ekzematosa (Maculae und Infiltrate). Sonst o. B.

R. Auge steht in Convergenzstellung. Vis. Fingerzählen dicht vor dem Auge, bei prompter Projection. Bulbus im Ganzen verkleinert, Cornea nahezu kreisförmig 8 : 8 mm (gegenüber 11 : 10 L). Vorderkammer tief. Iris graugrün, leicht schmutzig verfärbt (im Vergleich zu links), Zeichnung unscharf, kleiner Kreis nur angedeutet. Im Pupillargebiet geschrumpfte (angeborene?) Cataract. Dicht hinter dem Pigment-

[1]) Dieser Fall bildet einen Uebergang zu meinem oben beschriebenen und abgebildeten Fall 7, S. 69.

saum der Pupille entspringen, namentlich oben und unten, mehrere graue bis graubraune Fädchen aus der Irisvorderfläche. Wegen Nystagmus ist die Untersuchung an der Zeiss'schen Loupe sehr erschwert. Es lässt sich nur soviel mit Sicherheit sagen, dass einige Fädchen frei in der Vorderkammer endigen (in der Zeichnung ist oben und unten je einer wiedergegeben), während zwei längere Fäden sich weiter ins Pupillargebiet und nach hinten, zu der stark zurück gesunkenen Linse, begeben. Nach Homatropinisirung sieht man deutlich (beim Blick nach abwärts), wie sich die Fäden auf der vorderen Linsenkapsel anheften (s. Fig. 30).

Wenn also nach dem vorstehenden Befunde (verwaschene Iriszeichnung) die Möglichkeit nicht von der Hand zu weisen ist, dass sich entzündliche Processe in dem Auge abgespielt haben (nichts deutet auf recente Entzündung), so besteht doch jedenfalls an dem Charakter der Fäden als Ueberreste der Pupillarmembran kein Zweifel. Der Fall hat manche Aehnlichkeit mit dem oben besprochenen Fall 9.

Combination von centraler Kapselauflagerung und Pupillarfäden.

Wie bereits mehrfach erwähnt, kann eine zarte membranöse Auflagerung auf der vorderen Linsenkapsel durch Fäden mit der Irisvorderfläche verbunden sein. Sofern letztere erheblichere Breite besassen, sind die Fälle bereits oben bei den membranösen Resten erwähnt worden.

Die Form und Ausdehnung der Kapselauflagerung (Membran) kann sehr verschieden sein, ebenso die Farbe (von grau bis zu braun). Die Fäden entspringen meist aus dem kleinen Kreise, entsprechend der überwiegenden Häufigkeit dieses Ursprungsortes.

Hierhergehörige Fälle sind z. B. mitgetheilt worden von Mooren (39, 55), Cohn (37, 38), Keyser (41), Korn (42), Rumschewitsch (93), Talko (95).

In dem Falle von Lawrentjeff (117) war das der Linsenkapsel aufgelagerte Plättchen nur mit seinem Centrum fest adhärent, da seine Ecken, an denen sich die Fäden ansetzten, sich auszogen, wenn letztere durch arteficielle Mydriasis zur Anspannung gebracht wurden.

Während in der centralen Platte in den erwähnten Fällen Gefässe oder Reste solcher nicht beobachtet wurden, war das in dem folgenden von mir beobachteten Falle zu constatiren.

Fall 17. 37jähr. Bauersfrau, welche wegen linksseitigen klonischen Facialiskrampfes zur Untersuchung kommt.

St. pr. L. Auge normal, S = 1. R. S = $^{6}/_{60}$. Cornea klar. Beim Durchleuchten sieht man eine zarte hauchartige Trübung im Pupillargebiet, von welcher nach oben und unten je ein ganz feiner Fortsatz ausgeht.

Mit der Zeiss'schen Loupe erkennt man (s. Fig. 31), dass es sich um eine der Linsenvorderkapsel aufgelagerte zarte graue Platte handelt, welche fast das ganze Pupillargebiet einnimmt. Sie ist unten aussen etwas satter grau gefärbt und von einem grobmaschigen Netzwerk schwärzlich erscheinender (obliterirter?) Gefässe durchzogen. Dieselben zeigen stellenweise grauweisse Einscheidungen. Oben und unten setzt sich das Netzwerk in einen zarten hellbraunen — im weiteren Verlauf mehr grau werdenden — Faden fort, der den Pupillartheil der Iris überspannend sich in der Gegend des kleinen Iriskreises anheftet. Letzterer trägt mehrere stärker pupillenwärts vorspringende Zacken. Nach Pupillenerweiterung durch Homatropin spannen sich die beiden Fäden maximal an, ohne jedoch zu zerreissen. Man erkennt jetzt, dass die graue Platte sich nach oben und aussen ganz allmählich verliert, während ihre Grenze sonst ganz scharf ist. An ersterer Stelle finden sich ausserdem noch einige punktförmige Pigmentauflagerungen auf der Linse und einige zarte kleinste Trübungen in den vorderen Rindenschichten, die ähnlich auch unten aussen vorhanden sind.

Es handelt sich also in dem mitgetheilten Falle um Persistiren des centralen Theiles des Gefässnetzes der Pupillarmembran (und dieser selbst) in seinen gröberen Verzweigungen, welche noch in Zusammenhang mit den Irisgefässen stehen. Freilich sind sie wohl kaum mehr bluthaltig.

d) Punktförmige Reste der Membrana pupillaris.

Wenn sich die persistirenden Fäden der Pupillarmembran — mathemathisch gedacht — als nur in einer Dimension ausgedehnte Membranen auffassen lassen, so kann man sich die punktförmigen Reste als persistirende Fäden denken, welche nur an ihrem Ursprungsort oder ihrer Insertionsstelle erhalten geblieben sind. Es finden sich jedoch ebenso wie zwischen Fäden und Membranen ebenfalls Uebergangsformen zwischen fädigen und punktförmigen Resten, indem sich entweder an punktförmigen Residuen noch ganz kurze freie Fädchen ansetzen, oder jene selbst eine gewisse Längenausdehnung haben, was ungleich häufiger vorkommt.

Punktförmige Reste finden sich auf der vorderen Linsenkapsel, wo sie einen ausserordentlich häufigen Befund bilden, oder sie finden sich auf der Irisvorderfläche. Hier kommen sie jedenfalls sehr

viel seltener vor, und dürfte ihre Natur vielleicht auch noch nicht über jeden Zweifel erhaben sein.

Punktförmige Reste auf der vorderen Linsenkapsel. Dieselben sind zuerst von Schleich (94) beschrieben worden, und später ist ausser gelegentlichen Mittheilungen (Franke 105) insbesondere von Schubert (143) auf das sehr häufige Vorkommen einzelner Punkte hingewiesen worden. Auch Lepage (185) hat sich näher mit ihnen beschäftigt.

Die Grösse dieser Punkte ist verschieden, doch sind isolirt stehende niemals makroskopisch sichtbar. Nur grössere Gruppen enger zusammenstehender Punkte können mit blossem Auge und auch dann meist nur bei seitlicher Beleuchtung wahrgenommen werden. Während Schubert zur Untersuchung auf einzelne Punkte eine Hartnack'sche Loupe (von + 20,0 D.) empfiehlt, habe ich stets die in der Handhabung ungleich bequemere Zeiss'sche Binocularloupe angewandt. Auch hier sind sie bei starker Vergrösserung (35fach) oft nur gerade eben sichtbar.

Die Form der Punkte ist verschieden, meist sind sie rundlich, doch öfters auch sternförmig: ich habe aber nie mehr als vier kurze Strahlen an ihnen zählen können. Selten sind sie in einer Richtung etwas in die Länge gezogen und nehmen dann mehr oder weniger Strichform an. Die Anordnung der Punkte lässt meist keinerlei Regelmässigkeit erkennen (Ausnahmen s. u.), sie sind in manchen Fällen fast ganz gleichmässig über das ganze sichtbare Pupillargebiet zerstreut, oder nur auf einzelne Partien beschränkt, bald stehen sie in einzelnen Gruppen eng zusammen, bald wieder finden sich ganz isolirt stehende Punkte, oder auch nur ein einziger im ganzen Pupillargebiet.

Dass häufig Punkte auf der Linsenvorderfläche vorhanden sein werden, welche wegen ihrer peripheren Lage durch die vorgelagerte Iris der Betrachtung nicht zugänglich sind, ist bereits von Schubert hervorgehoben worden. Dieselben dürften dann je nach ihrer Lage eventuell bereits als Reste der Capsulo-pupillarmembran aufzufassen sein. Die Grenze kann naturgemäss keine scharfe sein, worauf bereits oben (S. 57) unter Mittheilung einiger Uebergangsfälle hingewiesen worden ist.

Die Farbe der Punkte ist in der überwiegenden Mehrzahl der Fälle ein helleres oder dunkleres (Kastanien-) Braun. Jedenfalls ist die Färbung stets heller, als diejenige des Pigmentsaumes der Pupille, wodurch ein Anhaltspunkt für die Differentialdiagnose gegenüber Resten

hinterer Synechien gegeben ist (abgesehen von der ungleich plumperen Form der letzteren).

Bemerkenswerth ist, dass diese braune Färbung der Punkte sich nicht nur bei brauner Iris findet, sondern auch bei grauer oder blauer, wenn auch hier meist der braune Ton etwas heller ist. Es kommen aber bei unpigmentirter Iris auch graue Punkte vor (man vgl. z. B. Abb. 36), jedoch ist dieser Befund recht selten — vielleicht nur wegen der ungleich schwereren Sichtbarkeit derartiger grauer Pünktchen auf der reflectirenden Linsenkapsel [1]). Sehr selten ist es dagegen, dass bei brauner Iris die Punkte eine graue Färbung besitzen, also selbst nicht pigmentirt sind. Ich theile unten eine solche Beobachtung mit (Fall 20). Wenn also einerseits eine gewisse Unabhängigkeit zwischen der Farbe der Iris und derjenigen der Pünktchen besteht, so kann doch andrerseits in manchen Fällen die Abhängigkeit eine ganz besonders auffallende sein, wie ich im folgenden Falle beobachten konnte.

Fall 18. 18jähr. Dienstmädchen, Bds. E S = 1. L. Auge mit grauer Iris o. B. R. ist die Iris in Sectorenform abwechselnd grau nnd orange gefärbt. Letzteres ist anscheinend eine Art von Pigmentnaevus, obwohl Zeichnung und Relief der Iris in diesen Gebieten ebenso aussehen, wie in den grauen Sectoren. Im Ganzen sind drei solche orangefarbige Abschnitte vorhanden. Auf der vorderen Linsenkapsel finden sich unregelmässig über das ganze Pupillargebiet verstreute wenig dicht stehende Pünktchen, welche z. Th. grau z. Th. orangefarbig sind. Ihre Färbung entspricht ziemlich genau den Bezirken, welche durch eine (gedachte) Fortsetzung der verschieden gefärbten Sectoren der Iris bis zur Pupillarmitte entstehen würden. Leider war aus äusseren Gründen weder die Untersuchung bei Homatropinmydriasis noch die Anfertigung einer Zeichnnng möglich.

Während das Vorkommen einfacher punktförmiger oder isolirter strichförmiger Reste an sich kaum mehr besonderes Interesse beansprucht, verdienen die relativ nicht häufigen Fälle Beachtung, in denen sich jene in ihrer Anordnung zu charakteristischer Form zusammenfügen, nämlich zu einem Netzwerk. Diese lassen dann einen noch vorhandenen Zweifel über die Natur der punktförmigen Gebilde auf der Linsenkapsel überhaupt verschwinden und lösen auch endgiltig die Frage über den Ort, wo sich diese Punkte finden. Es waren hierüber die älteren Autoren im Zweifel, ob sie sich etwa vor, in oder unter der

1) Schubert will graue Pünktchen vor allem bei älteren Leuten beobachtet haben. Ob diese mit den oben beschriebenen, in allen Lebensaltern etwa gleich häufig vorkommenden, identisch sind, lasse ich unentschieden.

Vorderkapsel fanden. Die Fälle, bei denen sich ein Netzwerk findet, dessen Uebereinstimmung mit demjenigen der Gefässe sofort in die Augen springt, lässt keinen anderen Schluss zu, als dass es sich zweifellos um Residuen des Gefässnetzes der Pupillarmembran handelt, welche demgemäss auch auf der vorderen Linsenkapsel liegen müssten. Ueber einen besonders schönen derartigen Fall habe ich bereits oben (Fall 5) in anderem Zusammenhang berichtet und beschränke mich darauf, von fünf weiteren Fällen zwei etwas näher zu beschreiben, von welchen ich Abbildungen geben kann.

Fall 19. 13jähr. Realgymnasiast. Bds. E S = 1. Iris grau. Am linken Auge findet sich etwas oberhalb der Pupillenmitte eine Gruppe hellbrauner Punkte (s. Fig. 32), welche schmal und etwas länglich, kleine Zwischenräume zwischen sich lassend, sich zu dem Bruchstück eines Netzwerkes aneinander schliessen, welches auf den ersten Blick die Analogie mit einem Gefässnetz erkennen lässt. An den Stellen, welche den Gefässverzweigungen entsprechen, findet öfters eine Gabelung der kleinen braunen Striche statt. Häufig werden letztere gegen das Ende zu rein grau, d. h. nur das Mittelstück oder das eine Ende ist pigmentirt.

Einen nahezu übereinstimmenden Befund bot das linke Auge eines 24jähr. Drehers dar, der wegen eines traumatischen Hyphäma rechts zur Behandlung kam. R. ES = $^6/_8$ — $^6/_7$, L. ES = $^6/_7$. Iris braun, cf. Fig. 32a.

Aehnlich war der Befund im Fall 20. 26jähr. Bauer. R — 7,0 ⌓ — 1,0 cyl → S = $^6/_7$, L — 7,0; S = $^6/_{10}$. L Conjunctivitis phlyctaenularis. Während das rechte Auge weiter keinen hier interessirenden Befund darbot, fand sich auf der Linsenvorderkapsel des linken oben innen, das in Figur 33 abgebildete Netzwerk von grauen strichförmigen Punkten, welches ebenfalls eine unverkennbare Aehnlichkeit mit einem Gefässnetz hat. Auffallend ist, dass mehrfach zwei parallele, dicht nebeneinander verlaufende Reihen von Punkten sich finden. Hervorgehoben zu werden verdient auch, dass, obwohl die Iris braun gefärbt ist, sich nur zwei pigmentirte Punkte finden, die übrigen dagegen grau sind.

Combination von punktförmigen Resten der Pupillarmembran mit membranösen oder fädigen.

Dass sich zuweilen ausser den besprochenen punktförmigen Resten auf der vorderen Linsenkapsel auch noch Membranen oder Fäden finden bedarf kaum noch der Hervorhebung. Schleich (94) und Wendel (136) haben derartige Fälle beschrieben und abgebildet. Auch ich konnte öfters ein derartiges Zusammentreffen beobachten. Ich beschränke mich hier darauf, auf die Abbildungen 19, 20 u. 26 zu verweisen.

In neuester Zeit sind dann solche Fälle in grösserer Zahl von Lommel (186) mitgetheilt worden (Punkte und Fäden).

Punktförmige Reste auf der vorderen Irisfläche. Bisher sind meines Wissens punktförmige Residuen der Pupillarmembran auf der Irisvorderfläche nicht beschrieben worden. Es ist das auch nicht wunderbar, denn nur die Untersuchung eines grösseren Materials vermittelt die Kenntnis der Zwischenformen und ermöglicht dadurch gewisse punktförmige Pigmentfleckchen in diesem Sinne zu deuten. Ich betone ausdrücklich, dass es sich nur um eine Wahrscheinlichkeitsdiagnose handelt, durch welche aber m. E. eine befriedigende Erklärung oft gegeben werden kann, und durch die die Continuität zwischen den verschiedenen Formen von Pupillarmembranresten hergestellt wird.

Wie oben erwähnt, kommen öfters anscheinend frei vor dem Pupillartheil der Iris schwebende, in Wirklichkeit aber an zarten Fäden befestigte Pigmentklümpchen vor. Diese als Ueberreste der M. pup. zu deuten, wird wohl kaum auf Widerspruch stossen. Es erscheint darum naheliegend, wenn man bei grauer Iris genau die gleichen hellbraunen Pünktchen dem Pupillartheil der Iris fest aufgelagert findet, diesen dieselbe Deutung zu geben. Insbesondere dann, wenn sonst irgend welche grössere Pigmentflecke in der Iris fehlen. Denn natürlich haben diese mit der Pupillarmembran nichts zu thun. Ich verzichte darauf, einzelne Fälle zu citiren und möchte nur mit dem Gesagten die Aufmerksamkeit anderer Untersucher auf diesen Punkt richten.

Jedoch nicht nur diese eine Form punktförmiger Reste scheint mir vorzukommen, sondern noch eine andere. Ich erinnere an den oben (S. 69) beschriebenen Fall 8, in welchem sich über den Pigmentsaum des Pupillarrandes mesodermales Irisgewebe hinüberschob. Derartiges habe ich noch ein zweites Mal bei einem 50jährigen Patienten mit grauer Iris und in ähnlicher Weise mehrfach bei Individuen mit brauner Iris gesehen. Wegen der Pigmentirung des mesodermalen Irisgewebes sind die Verhältnisse bei den letzten Fällen besonders gut erkennbar. Es findet sich dann dem dunkelbraunen Saume, den das Retinalblatt bildet, ein heller-braunes lockeres mesodermales Irisgewebe aufgelagert. Dasselbe kann soweit rareficirt sein, dass es nur noch als eine Reihe isolirter Punkte oder als feiner Pigmentstaub erscheint, der sich weiter peripher dann in das Irisgewebe verliert. Auffallend ist, dass diese Verhältnisse sich sehr häufig an Stellen finden, wo der Pigmentsaum etwas gewuchert ist, also ein

Ectropium bildet. Eine Vorstellung von den Verhältnissen sucht die Abbildung 34 (Fall 21) zu geben, welche von einem 18jährigen Manne stammt. Derselbe hatte R. mit $-6{,}0 \bigcirc -1{,}5$ cyl ↑, Vis $= {}^{6}/_{10}$, L. $-2{,}25 \bigcirc -2{,}0$ cyl ↑, Vis $= {}^{6}/_{12}$. Im Pupillargebiet fanden sich zahlreiche punktförmige Reste, ausserdem an einigen Stellen des Pupillarrandes ein Ectropium des Pigmentblattes. Die Abb. giebt ein solches aus dem oberen inneren Quadranten des linken Auges mit der angrenzenden Iris wieder. Man sieht, wie neben den erwähnten punktförmigen Auflagerungen, auf dem Ectropium vorspringend, auch zarte Fäden sich finden, welche in das gleichgefärbte mesodermale Irisgewebe übergehen. Der Fall ist wegen dieser Combination besonders instructiv. Es unterliegt wohl kaum einem Zweifel, dass dieses dem Ectropium des Pigmentblattes aufgelagerte Gewebe, welches in der Regel nicht vorhanden ist, eigentlich auch hätte resorbiert werden sollen, und es kann deshalb wohl als ein persistirender mehr oder weniger punktförmiger Rest der Pupillarmembran aufgefasst werden. Möglicherweise steht das Ectropium in ursächlichem Zusammenhang mit der Persistenz dieses mesodermalen Gewebes.

Vielleicht sind auch manche kleinste Pigmentpunkte in der Gegend des kleinen Kreises, wie ich solche einmal in grosser Anzahl bei einem 41jährigen Patienten sah, in gleichem Sinne zu deuten. Doch soll das nicht mehr als nur eine Vermuthung sein, die ich aussprechen wollte.

e) Seltene Formen persistirender Pupillarmembran.

Im Folgenden mögen noch kurz zwei selten vorkommende Arten persistirender Pupillarmembran besprochen werden, welche wenigstens zu einem Theil der mitgetheilten Fälle als uncomplicirt betrachtet werden können, in dem Sinne, dass sich keine anderen Veränderungen am Auge finden, welche nicht in unmittelbarstem (pathogenetischem) Zusammenhange mit der abnormen persistirenden Pupillarmembran ständen.

Es handelt sich hier erstens um die als Membrana pup. corneae adhaerens bezeichnete Form, mit der die angeborene Melanose der Cornea eng zusammenhängt, und zweitens um frei bewegliche Gewebsstückchen innerhalb der Vorderkammer.

M. pupillaris corneae adhaerens. Es besteht eine mehr oder weniger ausgedehnte Trübung in den hinteren Hornhautschichten, die vereinzelte Pigmenteinlagerungen zeigen. Entweder von diesen oder

von anderen Stellen der Trübung ziehen feinere oder gröbere Fäden zur Iris. Entsprechend der überwiegenden Häufigkeit des Ursprungs der Pupillarfäden aus dem kleinen Kreise, gingen auch in fast allen bisher mitgetheilten Fällen die Fäden zu diesem Theile der Iris. Die Zahl derselben ist verschieden (1—20). Ihre Farbe stimmt mehr oder weniger mit derjenigen der Iris überein.

Wir müssen die bisher mitgetheilten Fälle in zwei Gruppen sondern: in solche, bei denen der Constatirung des eben beschriebenen Befundes eine mehr oder weniger schwere Augenentzündung vorausgegangen ist, und in solche, bei denen das nicht der Fall ist. In der ersten Gruppe ist z. Th. sicher nachgewiesen (Wintersteiner 212), z. Th. mit aller Wahrscheinlichkeit eine Perforation der Hornhaut vorausgegangen, und es ist dementsprechend die Adhärenz der Pupillarmembran als eine vordere Synechie derselben anzusehen. Dieser Befund ist also eigentlich nur ein zufälliger und bietet nur relativ geringes Interesse dar. Derartige Fälle sind mitgetheilt worden von Beck (cit. von Arlt 24), Wintersteiner (150, 212), Samelson (77), van Duyse (193), Gesang (211). Hierher ist wohl auch ein Fall von Polte (200, Fall 5) zu rechnen.

Allein auch ohne Perforation kann eine vordere Synechie überhaupt und eine der persistirenden Pupillarmembran im Speciellen eintreten. Zuerst hat Schweigger hierauf (122) aufmerksam gemacht. Einen solchen Fall, welcher auf Grund eines sog. Ulcus internum entstanden war, theilt E. v. Hippel (184) mit. Mir scheint, dass auch der von Vossius (148, S. 12ff.) mitgetheilte Fall in ähnlicher Weise zu deuten ist und nicht auf unvollständiger Trennung der primitiven Hornhaut beruhen dürfte, da in der Mitte die Vorderkammer vorhanden war. Hier findet aber entwicklungsgeschichtlich die Trennung gerade zuletzt statt.

Als Fälle, welche die in Rede stehende Anomalie als eine besondere Entwicklungshemmung zeigen, sind darum nur wenige in der Literatur aufzufassen. Von diesen waren nur ganz vereinzelte nicht mit Mikrophthalmus [Makrocki (111), Schapringer (179), E. von Hippel (215), Zirm (137)], complicirt, nämlich zwei Fälle von Wüstefeld (177) und je einer von Rumschewitsch (203) und van Duyse (193, 220)[1]). Bei allen den erwähnten fand sich die

[1]) Erwähnt sei hier auch der bereits an anderer Stelle (S. 79) citirte Fall von Schoute (178).

Trübung bezw. Anheftungsstelle der Fäden annähernd im Centrum der Cornea.

Denken wir uns nun den Zusammenhang der Fäden mit der Hornhauthinterfläche unterbrochen und nachträglich die Fäden noch resorbirt (es soll damit über den wirklichen Hergang nichts präjudicirt sein), so haben wir, sofern die Anheftungsstellen an der Hornhauthinterfläche erhalten bleiben, ein Bild, wie es Krukenberg (170) als Melanose der Cornea beschrieben hat, vor uns.

Die Hornhaut zeigt beiderseits eine centrale, senkrecht ovale (ca. 4 bis 5 mm Dm.) tief braune Färbung, welche der Hornhauthinterfläche anliegt oder in die hintersten Schichten eingelagert ist. Sie setzt sich zusammen »aus gleichmässigen feinsten Körnchen, die in der Mitte sich zu einer zartgranulirten zusammenhängenden Schicht anordnen, während sie nach der Peripherie hin weniger dicht werden. Die völlige Uebereinstimmung der Farbe mit dem Irisstroma ist auch bei Vergrösserung eclatant.« Es besteht keinerlei Verbindung mit der Iris. Beim Durchleuchten giebt die Braunfärbung nur einen zarten Schatten.

Stock (187) hat dann noch einen gleichen Fall bei brauner und einen bei grauer Iris beobachtet. In diesem waren die Auflagerungen an der Hinterfläche der Cornea nun nicht pigmentirt, sondern grau, wie die Iris. Dieser Autor schlägt für diese Anomalie daher die Bezeichnung »corneale M. pupillaris perserverans« vor.

Auch Oeller (198) giebt an, solche Fälle beobachtet zu haben; dieselben sind wahrscheinlich häufiger, als es nach der bisherigen geringen Zahl der Veröffentlichungen den Anschein hat, nur dürften sie leicht übersehen werden [1]).

Neuerdings hat Kraemer (226) einen weiteren Fall mitgetheilt, an dem sich bei stahlgrauer Iris eine braune Pigmentirung, in Form eines liegenden Ovals, an den hinteren Hornhautschichten fand. Bemerkenswerth ist hier die Braunfärbung der Ablagerungen in (oder an) der Hornhaut, während die Iris grau war. Es würde damit eine Analogie zu den braunen Pünktchen auf der Linsenkapsel bei grauer Iris gegeben sein.

Um jedenfalls nicht hierher gehörige Pigmentirungen in den tiefsten Hornhautschichten, und zwar vor allem in den peripheren nicht in den centralen Theilen, handelt es sich bei der »grünlichen Verfärbung« der

[1]) Zur Differentialdiagnose gegenüber erworbenen Pigmentflecken der Hornhauthinterfläche vergleiche man Weinkauff (181) und Oeller (198).

Cornea (Keyser 194, Fleischer 201), deren angeborener Charakter zudem noch zweifelhaft ist.

Einen Fall, welcher ein Mittelglied zwischen der Melanose der Cornea und der M. pup. corneae adhaerens bilden würde, hat zur Nedden (202) mitgetheilt. Bei einem 57 jährigen Manne fanden sich auf der Hornhauthinterfläche des rechten Auges zahlreiche kleinste Pigmentkörnchen von schwarzer Farbe und unregelmässiger Form, welche eine 2—3 mm breite Randzone der Cornea frei liessen. Sie standen im Zusammenhang mit einem zartesten Netzwerk, welches in der unteren Hälfte der Vorderkammer flottirte und mit der Irisvorderfläche in Verbindung stand. In dasselbe waren zahlreiche schwarze Pigmentkörnchen eingelagert. Ich muss es dahingestellt sein lassen, ob es sich wirklich hier um angeborene Veränderungen handelt und ob dieser Fall eine Brücke zwischen den beiden zuletzt besprochenen Gruppen schlägt. Die Möglichkeit ist zuzugeben, doch scheint mir auch hier ein entzündlicher postfötaler Ursprung nicht mit Sicherheit auszuschliessen zu sein. Ich begründe dieses Bedenken 1. durch den Umstand, dass die Pigmentpunkte an der Hinterfläche der Cornea unregelmässige Form zeigten, über fast die ganze Hornhaut verbreitet waren und (vor allem) 2. in der oberen Hornhauthälfte sehr zerstreut und viel spärlicher zu finden waren, »als in der unteren, wo sie stellenweise dicht gedrängt beieinander lagen und auch etwas grössere Klumpen bildeten.« 3. durch die Differenz zwischen der schwarzen Färbung der Pigmentpunkte und der grauen Farbe der Iris. Allenfalls könnte man eine braune Farbe der Punkte bei grauer Iris erwarten, wie das ja sehr häufig bei den auf der Linsenkapsel fixirten Pigmentpunkten der Fall ist (s. o. S. 85). Endlich kommt noch das Irisschlottern in Frage, welches wohl auf Störungen erheblicherer Art deutet. — Möglicherweise stammt also das Pigment, sowohl an der Cornea wie im Netzwerk der Vorderkammer und auf der Irisvorderfläche aus dem Pigment des hinteren Irisblattes bezw. des Ciliarkörpers[1]).

Wenn somit die Deutung des Falles von zur Nedden nicht unanfechtbar ist, glaube ich, dass in der folgenden Beobachtung ein vermittelnder Uebergang zwischen beiden Formen gegeben sein dürfte.

Fall 22. 49 jähr. Frau, welche wegen presbyopischer Beschwerden zur Klinik kommt; sie hat nie Augenentzündung gehabt. Vis.

---

[1]) Feinste schwarze Pigmentkörnchen auf Iris und Cornea sieht man ja mehrfach z. B. nach Iridectomien.

R + 3,0 = $^6/_6$, L + 2,5 = $^6/_6$. Ausser dem zu beschreibenden Befund keinerlei Abweichung von der Norm. Irisfärbung hellbraun. Am rechten Auge entspringt oben aus dem kleinen Kreise ein rundlicher bräunlicher Faden, der ein kleines Stück weit in die Vorderkammer frei vorspringend, sich dann spitzwinklig wieder nach hinten umbiegt und nicht weit entfernt von seiner Ursprungsstelle wieder in der Gegend des kleinen Kreises auf der Iris sich anheftet. Bei Bewegungen des Auges flottirt er. Auf der Hinterfläche der Cornea finden sich central gelegen zwei kleinste hellbraune Pigmentpünktchen dicht nebeneinander stehend. Von dem nasalen Pünktchen geht ein allerfeinster grauer Faden ein Stück weit dem Cornealrande zu. Derselbe ist nur bei Anwendung des stärksten Objectives der Zeiss'schen Loupe sichtbar. Er zeigt keinerlei flottirende Bewegungen, ebensowenig, wie die beiden Pünktchen; alle drei müssen also der Hornhauthinterfläche anliegen.

Es ist also möglich, dass der zuerst beschriebene Faden früher durch ein inzwischen verschwundenes Verbindungsstück (vielleicht auch durch das zarte graue Fädchen, das sich erst secundär der Hornhaut fest angelagert hat) mit den Pigmentpünktchen in Verbindung gestanden hat.

An dieser Stelle seien auch die Veränderungen erwähnt, die sich in dem bereits beschriebenen Falle 15 (S. 80) an der Hornhauthinterfläche oder in den tiefsten Schichten der Hornhaut fanden. Bei aufmerksamster Untersuchung mit der Zeiss'schen Loupe an der Grenze der Sichtbarkeit stehend, fanden sich in der angegebenen Lage zwei feinste zartgraue Striche, welche vom Centrum peripheriewärts zogen. Der (in der Fig 29b) linke schien sich an seinem centralen Ende zu gabeln; etwas weiter rechts fand sich ein ganz zarter grauer Fleck. Wegen der ausserordentlich zarten Structur wage ich nicht zu entscheiden, ob wir es hier vielleicht mit Resten fötaler Gefässbahnen zu thun haben oder nicht.

Frei bewegliche Pigmentklümpchen in der Vorderkammer. Derartige Fälle sind mehrfach beschrieben, z. Th. auch anatomisch untersucht worden (Bock 124, Troitzky 115, Businelli 146). Es findet sich ein kleines (bis zu 2—3 mm Dm.) mehr oder weniger pigmentirtes Bläschen in der Vorderkammer, welches bei Lageveränderungen des Kopfes seinen Ort ändert, auch in die hintere Kammer schlüpfen kann (Schneider 66). Zweifellos ist der Ursprung dieser Pigmentklümpchen bezw. Cysten ein verschiedener. Ein Trauma nimmt Meller (213) für zwei anatomisch untersuchte Thieraugen an. Sicher verdanken einige Fälle einer Loslösung von Excrescenzen des Pigmentblattes der Iris ihren Ursprung (Fuchs 109, Bock 124,

anatomische Untersuchung: Epithelzellen ähnlich denen des hinteren Irisblattes). Es bleiben demnach als Reste der Pupillarmembran zu deutende Fälle allenfalls nur diejenigen von Apetz (176), Denig (195), Businelli, Meller und Troitzky übrig[1]). Nach den mir z. Th. nur in Referaten vorliegenden Arbeiten kann ich als vollkommen gesichert nur den Fall von Apetz ansehen.

Es fanden sich wohl sicher als Reste der Pupillarmembran zu deutende Pigmentflecke auf der Vorderkapsel, welche eine centrale Lücke zeigten, die in ihrer Grösse und Form genau der in der Vorderkammer befindlichen Pigmentscheibe entsprach. Höchst wahrscheinlich hatte sich diese also von dort losgelöst. In dem Falle von Troitzky ergab die anatomische Untersuchung, »dass die Wandungen der Cyste aus fibrillärem Bindegewebe bestanden, welches von Pigmentkörnchen durchsetzt war«. Zwischen diesen Zellen fanden sich runde Zellen, die Leucocyten ähnlich waren. Jedenfalls war also das Gerüstwerk mesodermalen Ursprungs.

In dem Falle von Businelli zog ein Verbindungsfaden zum Pupillarrand (?) (cit. nach Michel's Jahresbericht 1902, S. 283). Anatomisch fand sich Bindegewebe. Meller glaubt bei seinem klinisch beobachteten Fall das Pigmentklümpchen ebenfalls als Rest der Pupillarmembran aufzufassen, da sich gleichzeitig feine Pigmentfleckchen auf der vorderen Linsenkapsel fanden und ein Pigmentfleck an der Hornhauthinterwand vorhanden war. Der Autor ist geneigt, das frei bewegliche Gewebspartikelchen aus der zwischen jenen beiden ursprünglich vorhandenen Gewebsbrücke entstanden zu denken, die sich von ihrem Ursprung und Ansatz losgelöst hat. Der Pigmentpunkt lag innen an der Hornhautwand, es bestand eine hintere Synechie — alles das lässt diese Hypothese unannehmbar erscheinen.

f. Combination anderer congenitaler Anomalien mit Membrana pupillaris persistens.

Dass bei der Häufigkeit persistirender Reste der Pupillarmembran sich öfters bei dem gleichen Individuum noch andere angeborene Anomalien finden werden, ist eigentlich selbstverständlich, und man muss in jedem einzelnen Fall entscheiden, ob irgend ein Zusammenhang oder eine gemeinsame Ursache der Abnormitäten aufgefunden werden kann

1) Ganz unzulänglich unterrichtet bin ich über den Fall von Streatfield (cit. bei 66).

oder nicht. Wenn z. B. ein Patient mit einer Hasenscharte ganz unbedeutende Reste der Pupillarmembran zeigt, so darf eine gemeinsame Grundursache nicht angenommen werden. Allenfalls könnte daran gedacht werden, wenn die abnormen Reste im Auge besonders ausgedehnt wären. Das angeführte Beispiel diene zur Begründung der Nichterwähnung aller Complicationen, welche mehr oder weniger zufällig erscheinen. Ich beschränke mich hier ebenfalls darauf, nur kurz zu erwähnen, dass öfters in mikrophthalmischen Augen Reste der Pupillarmembran (ebenso wie des hinteren Abschnittes der Tunica vasculosa lentis) gefunden worden sind (z. B. Schleich, Beiträge zur Lehre vom reinen Mikrophthalmus, Diss., Tübingen, Filatow 166). Ich selbst habe oben zwei Fälle mit Mikrocornea beschrieben (Fälle 9 und 16). Meist treten hier andere erheblichere Störungen in den Vordergrund, so dass ein gleichzeitiges Persistiren der M. pupillaris nur secundäres Interesse besitzt, wenn auch in diesen Fällen die Ursachen für die verschiedenen Missbildungen eines und desselben Bulbus zum Theile gemeinsame sein mögen. Als ein rein zufälliges Zusammentreffen muss es dagegen gelten, wenn gleichzeitig markhaltige Nervenfasern (Schleicher 32), oder eine hereditäre Maculaaffection (Best 217) bei Persistenz von Pupillarmembranresten gefunden werden. Ein Zusammenhang dürfte eher in Fällen mit Chorioidealcolobom wahrscheinlich sein, zumal wenn dasselbe mit Iriscolobom combinirt ist. Gleichwohl erfordern eine gesonderte Besprechung nur die gleichzeitig beobachteten Anomalien der Linse und der Iris, ebenso auch der Hornhaut, welche aber bereits oben abgehandelt wurden. Denn mit diesen drei Bestandtheilen des Auges steht die Tunica vasculosa lentis und im Speciellen die Pupillarmembran im Verlaufe der Entwicklung in inniger Beziehung, so dass eine wechselseitige Beeinflussung sehr wohl möglich ist.

Complicationen von Seiten der Linse.

In erster Linie kommen angeborene Trübungen der Linse in Frage, Zwei Fälle totaler Cataract sind oben (S. 69 f., 81 f.) erwähnt. Cataracta zonularis beider Augen mit persistirender Pupillarmembran (zarte graue Fäden auf der Vorderkapsel) beschreibt Berger (104). Auch ich konnte neben punktförmigen Resten auf der Vorderkapsel tiefliegende mehr oder weniger schichtstarähnliche Trübungen beobachten (Cat. punctata), bei einem 16jährigen Mädchen, einem 19jähr. und einem 20jähr. Manne. Centralen vorderen Pyramidalstar, auf dessen Spitze sich drei Pupillarfäden vereinigten, sah Horner (35, 2. Fall).

Ich verzichte darauf, hier alle einschlägigen Fälle aus der Literatur zusammen zu stellen und möchte nur noch eine besondere Form subcapsulärer Trübungen genauer besprechen, von der mir zufällig drei eigene Beobachtungen zur Verfügnng stehen.

Fall 23. 14jähr. Bauernbursche, der wegen Strabismus die Klinik aufsucht. Vis. R. $^6/_6$ (Hm. + 2,0). L. Fingerzählen in 2 m (Hm. + 3,0). Das linke Auge steht in hochgradiger Convergenzstellung (Schielwinkel ca. 40°), es besteht anomale Correspondenz der Netzhäute. Am linken Auge finden sich im ganzen Pupillargebiet annähernd gleichmässig vertheilt äusserst feine braune Pünktchen auf der vorderen Linsenkapsel. Etwas nach oben aussen vom Centrum ist eine kleine rundliche anscheinend flache Trübung in der Linse vorhanden. Dieselbe erscheint glänzend weiss, annähernd homogen; sie besitzt an der Zeiss'schen Loupe (35 f. Vergr.) einen scheinbaren Durchmesser von ca. 1,5 mm und liegt dicht unter der Linsenkapsel. Es lässt sich das mit Sicherheit aus dem (stereoskopisch sichtbaren) nur sehr geringen Abstand der vor der Trübung auf der Vorderkapsel gelegenen braunen Pünktchen erschliessen. Im Gegensatz zu den beiden folgenden Fällen fanden sich nämlich hier auch an der der Trübung entsprechenden Stelle einige Pigmentpünktchen.

Fall 24. 14jähr. Mädchen, welches wegen schlechten Sehens zur Untersuchung kommt.

Vis. R. $^6/_{12} + 1{,}0\ ^6/_{10}$, L. $^6/_{10} + 0{,}75\ ^6/_8$. Trotz eines vorhandenen Hornhautastigmatismus (Javal R. $\pm 2{,}5$ D., L. $\pm 3{,}5$ D.) war eine Besserung der Sehschärfe durch Cylindergläser nicht zu erzielen. Möglicher Weise erklärt sich das durch den Befund an der Linse. Beiderseits fanden sich fast im ganzen Pupillargebiet zahlreiche dicht stehende Pigmentpünktchen auf der Linsenkapsel. (In Fig. 35 sind sie nicht dicht genug gezeichnet.) Ausserdem sind rechts vier, links drei weisse fast seidenglänzende Trübungen von rundlicher Form vorhanden. R. hat die aussen oben gelegene einen schwach bläulichen Ton. Die Anordnung und Grösse der Trübungen im rechten Auge zeigt die Figur 35. Links fand sich gerade oben an der Grenze des Pupillargebietes eine ebenso geformte Trübung, unten innen zwei dicht bei einander stehende (eine grössere und eine kleinere). Die Pupille des rechten Auges war nicht ganz rund und der Pupillarrand zeigte aussen einen kleinen Vorsprung des mesodermalen Irisgewebes [1]). Leider wurde eine künstliche Erweiterung nicht gestattet. So weit sich ohne dieselbe feststellen liess, waren sonst keine Anomalien vorhanden.

Fall 25. 19jähr. Bauer kommt wegen Schwachsichtigkeit zur Untersuchung.

Vis. R. $= {}^6/_{60} + 3{,}0\ ^6/_{30}$, L. $^6/_{30} + 1{,}5\ ^6/_{20}$. Ausser dem Befund an der Linse, keine Abnormität festzustellen. Derselbe war an beiden

1) Im Hinblick hierauf ist der Fall bereits oben S. 68 verwerthet.

Augen im Wesentlichen gleich, Fig 36 zeigt das linke Auge. Im Pupillargebiet zahlreiche punktförmige Auflagerungen auf der Vorderkapsel, welche im Centrum weniger dicht stehen und, wie bei erweiterter Pupille sichtbar, sich in Ausläufern auch noch weiter peripher hin erstrecken. Zwischen diesen finden sich nun ovale mit der längeren Axe radiär gestellte, dicht subcapsulär gelegene weissblaue flache Trübungen in der Linse. Einzelne derselben setzen sich aus zwei dicht benachbarten Herden zusammen (Figur 36 oben).

Trotz mancher unwesentlicher Abweichungen im Einzelnen dürften die drei Fälle wohl eng zusammengehören und es ist ein Causalnexus zwischen den ziemlich ausgedehnten punktförmigen Resten der Pupillarmembran und den subcapsulären Trübungen durchaus wahrscheinlich.

Ectopie der Linse bei gleichzeitiger M. pup. pers. ist ebenfalls beschrieben worden. Auch eine geringe Verschiebung mit Ectopie der Pupille war in dem Falle 2 von Breitbarth (67) vorhanden. Es fanden sich von der Irisvorderfläche ausgehende frei flottirende Pupillarfäden. Ich konnte bei einem 20jähr. Bauernmädchen mit beiderseitiger congenitaler Subluxation der Linse und secundärem Glaucom am linken Auge oben einen zarten Pupillarfaden mit kleinen eingelagerten Pigmentpunkten beobachten.

Ein genetischer Zusammenhang zwischen Persistenz der M. pup. und der Ectopie der Linse kann in allen diesen Fällen wohl kaum angenommen werden.

Complicationen von Seiten der Iris.

Irideremie. So viel mir bekannt geworden, sind bisher zwei Fälle von Aniridie beobachtet worden, welche gleichzeitig ausgedehnte Reste der M. pupillaris zeigten. van Duyse (116) sah bei einem 3monatlichen Mädchen auf beiden Augen ein Netzwerk von Gefässen, welche — nach der Abbildung zu urtheilen — alle aus dem rudimentären Stumpf der Iris entsprangen, während von hinten kommende Gefässe anscheinend nicht erhalten waren. Die Gefässe bogen im Centrum schlingenförmig um, die Mitte war frei von Gefässen (cf. Abbildung bei van Duyse). Während im rechten Auge die persistirenden Gefässschlingen die ganze vordere Fläche der Linse bedeckten, fanden sie sich links nur in der oberen Hälfte (speciell im oberen inneren Quadranten). Beiderseits war eine centrale (Kapsel-?) Trübung der Linse vorhanden. Ob es sich nur um Persistenz von Gefässen handelte oder ob auch Theile der membranösen Grundlage erhalten waren, lässt sich aus der Schilderung nicht entnehmen.

Einen ähnlichen Fall hat Treacher Collins (160, S. 94 f.) beschrieben und auch anatomisch untersucht. Die Gefässreste waren jedoch weniger ausgedehnt. Es bestand vordere Polcataract.

Iriscolobom. Hierbei sind häufig Reste der Pupillarmembran beobachtet, wenn auch von geringer Ausdehnung. Auf die theoretische Bedeutung, welche dieses Zusammentreffen, insbesondere für die atypischen Colobome besitzen soll, wird im 4. Abschnitt näher eingegangen.

Hierher gehörige Fälle sind u. A. beschrieben worden von Bäumler (29), Lepage (185, S. 84), Lommel (188), Zweig (216). Ein Brückencolobom, bei denen die sehr schmale Brücke durch einen zarten Faden gebildet wurde, welcher öfters eine Vervollständigung des kleinen Kreises bildend als M. pup. pers. angesehen wurde, haben Saemisch (43) und Zweig (216, Fall 3, S. 28) beobachtet.

Hier sei auch der Fall von Seggel (134) erwähnt, der zudem noch ein Aderhautcolobom zeigte. Pfannmüller (154) fand bei einer Zusammenstellung von 28 Fällen mit typischem Colobom der Iris zweimal M. pup. persistens.

Ectropium des Pigmentblattes der Iris. Auf den entwicklungsgeschichtlichen Zusammenhang des Ectropiums des Pigmentblattes der Iris mit der Lamina iridopupillaris ist bisher noch kaum geachtet worden. Erst kürzlich hat Gallenga darauf hingewiesen, dass hier Beziehungen bestehen und hat die Entstehung des »Ectropium uveae congenitum« darauf zurückgeführt, dass es sich um eine frühzeitige Involution der M. pupillaris in der Nachbarschaft des Pupillarrandes und um eine begleitende Abänderung in der Lage des pupillaren Theiles der Pars iridica retinae handelt [1]).

Oben sind einige Fälle beschrieben worden, in denen auf der Rückseite eines Ectropium des Pigmentblattes, d. h. auf der von der Pupille abgekehrten Seite sich kleinste Pigmentpünktchen in grösserer Zahl aufgestäubt fanden. Vereinzelt waren sie auch noch auf der Höhe der Excrescenz zu sehen.

Diese Punkte wurden als abnorm persistirendes mesodermales Gewebe gedeutet; gewinnt dasselbe an Ausdehnung, so können sich zarte Gewebsstränge zwischen der Irisvorderfläche und dem abnorm stark entwickelten Rande des Pigmentblattes der Iris herstellen, wie in dem oben näher beschriebenen Falle 21.

---

1) Erst nachträglich wurde ich mit der Arbeit von Gallenga (222) im Original bekannt.

Eine noch stärkere Entwicklung des ectodermalen Gewebes nicht nur, sondern auch des demselben angelagerten mesodermalen findet sich in dem folgenden Fall.

Fall 26. 48jähr. Fräulein kommt wegen Abnahme des Sehens; hat nie Augenentzündung gehabt. Es findet sich beiderseits hintere Corticalcataract, welche das Sehvermögen rechts auf $^1/_{20}$, links auf $^1/_{10}$ des normalen herabsetzt.

Am rechten Auge findet sich unten (s. Fig. 37), etwas nach aussen, dem Pupillarrande aufsitzend, eine kleine bräunliche Excrescenz: dieselbe hat unregelmässige z. Th. kolbige, z. Th. bretzelartige Gestalt und scheint mehr aus der Hinterfläche der Iris hervorzugehen. In ihrer Farbe entspricht sie genau dem hier fehlenden, sonst aber am ganzen Pupillarrand vorhandenen Umschlagsrand der secundären Augenblase. Diese Pigmentklümpchen umlagernd, bezw. in dieselben eingelagert, findet sich ein graues zartes Gewebe, welches jene zusammenhält und anscheinend auch z. Th. wenigstens die Verbindung mit der Iris vermittelt. Am linken Auge ist oben ein kleines Ectropium des Pigmentblattes vorhanden. Nasal und unten finden sich zwei ähnliche Excrescenzen des Pupillarrandes, wie eben eine am rechten Auge beschrieben wurde; sie unterscheiden sich von jener nur dadurch, dass das pigmentirte Gewebe auf Kosten des grauen Bindegewebes zurücktritt. Temporal findet sich zwischen zwei Zacken des kleinen Kreises (der beiderseits gut entwickelt ist) ein Pupillarfaden, der frei in der Vorderkammer flottirt. Auf der Vorderkapsel auf beiden Augen nichts Abnormes. Iris grau. Auf Homatropin erweitern sich die Pupillen ohne hintere Synechien.

Es dürfte kaum einem Zweifel unterliegen, dass die braunen Bestandtheile der Excrescenzen als ein atypisch entwickeltes Ectropium des Pigmentblattes zu betrachten sind; sie wären demnach ectodermalen Ursprungs, während das graue dieselben umhüllende Gewebe mesodermalen Ursprungs ist und aus der Lamina irido-pupillaris hervorgegangen sein dürfte.

Einen weiteren Fall, der mir von ganz besonderem Interesse zu sein scheint, obwohl bei ihm freilich der mir unwahrscheinliche Verdacht eines entzündlichen Ursprungs der Veränderungen auftauchen könnte, ist der folgende:

Fall 27. 21jähr. Bauernbursche, der wegen eines Zeugnisses für die Militärbehörde zur Untersuchung kommt. Beiderseits Maculae corneae. R. — 11,0 ⌓ — cyl. 2,0 → S = $^6/_{30}$, L. — 2,0 ⌓ — cyl. 3,5 → S = $^6/_8$. R. Auge ohne Besonderheiten. L. zeigen sich bereits bei seitlicher Beleuchtung kleinste Pigmentauswüchse des Pupillarrandes, welche bei Betrachtung mit der Zeiss'schen Loupe folgenden Befund darbieten (s. Fig. 38 a).

Der dunkelbraune Rand des Pigmentblattes, der sich von der grauen Iris gut abhebt, ist rund herum vorhanden (s. aber u.). Am unteren Theil des Pupillarrandes setzt sich das Ectropium in einen nach vorne in die Vorderkammer ziemlich weit vorspringenden braunen Faden fort, von genau gleicher Farbe, wie das Ectropium. Derselbe ist zuerst dünn und rund, um sich dann flächenförmig zu verbreitern und wieder nach hinten umzubiegen. Auf der Höhe der Umbiegungsstelle geht ein kurzer frei endigender Fortsatz temporalwärts ab, während sich der andere Ast leicht verjüngt und zur Linsenkapsel begiebt, wo er mit einigen zartgrauen Gewebsfäden anhaftet. Zu dem frei endenden Fortsatz hin begiebt sich ein äusserst zarter grauer Faden, der aus der Irisvorderfläche entspringt — ob aus dem kleinen Kreise oder dem Pupillartheil, liess sich wegen der Gleichfarbigkeit mit der darunter gelegenen Iris nicht mit Sicherheit sagen. Ebenso war nicht mit Bestimmtheit festzustellen, ob der Faden mit dem Fortsatz des Pigmentbandes wirklich in Verbindung trat oder nicht. Es schien das letztere der Fall zu sein. Nasal fand sich ein ähnliches braunes Pigmentband, ebenfalls aus dem Ectropium entspringend im Bogen nach vorne ziehend und dann nach hinten umbiegend, sich auf der Linsenkapsel befestigend. Dicht oberhalb der Ursprungsstelle dieses Bandes fand sich eine kleine und weiter oberhalb eine grössere Excrescenz. Die letztere sprang ziemlich weit nach vorne vor und hatte offenbar ursprünglich in Verbindung mit einem ziemlich breiten braunen Gewebsstück gestanden, welches sich in unmittelbarer Nachbarschaft auf der Linsenkapsel fixirt fand, während es mit seinem freien Ende in der Vorderkammer flottirte.

Ein weiterer brauner, sich gabelnder »Spross« findet sich oben, etwas nach aussen von der Mittellinie. Derselbe (s. Fig. 38 b) ist an einem Ende auf der Linsenkapsel in ähnlicher Weise angeheftet, wie die übrigen Fortsätze und theilt sich nach vorne kommend in einen nach oben abgehenden und am Ende pfeilartig zurückgebogenen Ast und einen weiter nach vorne zu verlaufenden. Dieser trägt an seiner Spitze einen feinen grauen Faden, welcher sich auf der vorderen Irisfläche im Pupillartheil anheftet. Ein Zusammenhang des braunen Zapfens mit dem Pupillarrande besteht nicht, es fehlt dort nur an einer circumscripten Stelle das Ectropium des Pigmentblattes. Auf der vorderen Linsenkapsel fanden sich über das ganze Pupillargebiet verstreut feine sternförmige (in der Fig. 38 a nur angedeutete) Pigmentpünktchen. Bei Homatropinmydriasis spannten sich die Fäden resp. Bänder mehr oder weniger an, ohne jedoch zu zerreissen. Die Linse zeigte keine Trübungen. — Beim Spiel der Pupille flottirt alles in der Vorderkammer und gewährt einen höchst reizvollen Anblick.

Man könnte nun versucht sein, mit Rücksicht auf die Maculae corneae und die Adhärenz der braunen Bändchen auf der Linsenkapsel, in diesen das Produkt einer Entzündung zu sehen. Wenn ich diesen Einwand auch nicht entkräften kann, in mancher Hinsicht sogar gelten

lassen muss, so besteht doch andererseits kein Zweifel, dass der Befund congenitalen Ursprungs ist. Ausser der Thatsache, dass die Form der braunen Excrescenzen gänzlich von derjenigen bei Synechien abweicht, beweist m. E. das Vorhandensein der beiden Pupillarfäden, von denen der eine bestimmt mit einem braunen Bändchen zusammenhing, mit Sicherheit, dass in irgend einer Weise die Pupillarmembran im Spiel gewesen ist.

Wenn mir demnach über den congenitalen Charakter der eben beschriebenen Verhältnisse Zweifel nicht angebracht erscheinen, liegen wie ich glaube, die Verhältnisse in dem folgenden Falle nicht so klar, wenn auch hier der intrauterine Ursprung des Befundes höchst wahrscheinlich ist.

Fall 28. 17jähr. Kaufmannslehrling, kommt wegen schlechten Sehens. Beiderseits Maculae corneae. Vis. R. — 1,5 = $^6/_{30}$ — $^6/_{20}$. L. — 1,5 = $^6/_{10}$.

Während das rechte Auge nichts Besonderes zeigte, fanden sich auf der vorderen Linsenkapsel des linken zahlreiche punktförmige (graue) Reste der Pupillarmembran. Ausser diesen sind einige grössere braune Pigmentklümpchen auf der Vorderkapsel vorhanden, welche in ihrer Farbe mit derjenigen des Ectropium des Pigmentblattes, das nicht gleichmässig den Pupillarrand umzieht, übereinstimmen. Eines dieser Pigmentklümpchen ist länger und nur mit einem verschmälerten Ende auf der Kapsel fixirt, während das andere frei in der Vorderkammer flottirt. Ein ganz ähnliches Gebilde steht noch in Zusammenhang mit dem Pupillarrande und ist mit diesem frei verschieblich. Kleinere Excrescenzen finden sich namentlich in der temporalen Hälfte.

Ein Zusammenhang zwischen den Pupillarmembranresten (Punkte auf der Vorderkapsel) und den z. Th. losgelösten Excrescenzen des Pigmentblattes besteht hier freilich nicht; immerhin gewinnt die Annahme, dass möglicher Weise auch hier ein genetischer Zusammenhang zwischen beiden besteht, eine gewisse Wahrscheinlichkeit, wenn wir die vorher mitgetheilten Fälle mit in Betracht ziehen.

Corectopie. Bei der angeborenen Verlagerung der Pupille sind öfters gleichzeitig persistirende Reste der Pupillarmembran gefunden worden. Ich beschränke mich darauf, hier die Arbeit von Damianos (cf. 172, S. 64 f.) zu citiren, in welcher die bis dahin beobachteten Fälle zusammengestellt sind. In 16,3 % der Fälle von Corectopie waren Pupillarmembranreste vorhanden.

Hereditär. Zuverlässige Angaben darüber, ob persistirende Reste der Pupillarmembran durch zwei oder mehrere Generationen sich vererben, giebt es bisher noch nicht. Talko (50) erwähnt zwar einen

solchen Fall, der aber vor Allem mit einem Iris- und Chorioideal-Colobom behaftet war; über die Pupillarmembran erscheinen die Angaben gänzlich unzulänglich. Bei der Schilderung des Falles von frei beweglichen Pigmentklümpchen, den Apetz (176) mittheilt, findet sich die anamnestische Angabe, dass Mutter und Grossmutter dieselbe Affection gehabt hätten, d. h. ebenfalls ein frei bewegliches Pigmentklümpchen. Da diese in dem betr. Falle auf Pupillarmembranreste zurückzuführen waren, so sind jene also möglicher Weise auch in den beiden vorhergehenden Generationen gleichen Ursprungs.

Gleichzeitiges Vorkommen von Resten bei Geschwistern ist von Wicherkiewicz (126) beschrieben (Fall 4, 5, 6). Neben Excentricität der Pupille und Ectopie der Linse fanden sich zarte Fäden der Pupillarmembran bei zwei 7 und 4 Jahre alten Schwestern und einem dritten 2jähr. Kinde derselben Eltern, dessen Geschlecht nicht angegeben ist.

Ich selbst konnte bei drei Geschwistern ebenfalls Reste der Pupillarmembran freilich nur von geringer Ausdehnung constatiren. Die 28jähr. Schwester zeigte auf der Linsenvorderkapsel des linken Auges einen kleinen braunen Pigmentpunkt, der 25jähr. Bruder hatte rechts einen bogenförmig aus dem kleinen Kreis vorspringenden frei in der Vorderkammer flottirenden Faden, während sich links Pigmentpünktchen auf der Linse fanden. Eine 15jähr. Schwester endlich hatte am linken Auge einen feinen an beiden Enden in der Gegend des kleinen Kreises befestigten Irisfaden, der frei in der Vorderkammer flottirte. Alle drei Geschwister hatten braune Irides und zeigten sonst keinerlei congenitale Anomalie der Augen. Sie kamen sämmtlich wegen Trachom zur Behandlung.

Bei einer 50jähr. Frau mit brauner Iris fanden sich beiderseits mehrere braune Punkte auf der Linsenvorderkapsel, während ihre 23jähr. Tochter (mit graugrüner Iris) rechts einen kleinen aus dem Circ. irid. minor entspringenden Faden, links einige Pigmentpünktchen auf der Vorderkapsel zeigte

In Anbetracht der Häufigkeit von Pupillarmembranresten von so geringer Ausdehnung, wie sie sich bei den mitgetheilten Fällen fanden, lege ich diesen Befunden weiter keine Bedeutung bei. Zum Nachweis einer Vererbbarkeit persistirender Pupillarmembranreste sind weitere Beobachtungen erforderlich.

Functionsstörung. Ueber eine die Persistenz von Resten der M. pup. begleitende Functionsstörung lässt sich nur ganz im Allge-

meinen sagen, dass die sehr häufig vorkommenden Residuen geringer Ausdehnung — Punkte auf der Linsenkapsel oder Fäden auf der Iris — keinerlei functionelle Behinderung verursachen.

Dass ausgedehnte Reste das Sehvermögen stören müssen, ist selbstverständlich. Der Grad der Herabsetzung wird von ihrer Lage, Ausdehnung und Dichte, vor Allem aber durch etwa vorhandene Complicationen (Cataract, Ectopie der Linse etc.) abhängen. Es sind so ziemlich alle Stufen der Sehschärfeverminderung beobachtet worden. (Ueber die Bedeutung des angeborenen Astigmatismus, vgl. u. S. 109.)

Entoptische Sichtbarkeit (Lommel 186) der Reste kann unter Umständen störend sein.

Resorption. Die Frage nach einer Resorption postfötal persistirender Pupillarmembranreste muss unbedingt bejaht werden. Wenn wir von den Fällen absehen, bei denen (nicht unähnlich dem oben erwähnten Falle einer Zerreissung einer Arteria hyaloidea in Folge progressiver Myopie) durch ein Trauma eine Ruptur der Membran verursacht, und damit eine weitere Resorption eingeleitet wird [Szokalski (49)], so müssen wir zwei Arten von Resorption unterscheiden, wie das bereits Hirschberg (209) erwähnt. Erstens ein Verschwinden von Pupillarmembranresten bei Neugeborenen innerhalb der ersten Lebenszeit und zweitens eine Resorption von Resten, welche auch noch Jahre nach der Geburt (also bei Kindern und Erwachsenen) vorhanden waren.

Fälle der ersten Gruppe sind mitgetheilt worden von Beer (7), Wardrop (21) und v. Ammon (25, S. 59). Der Gedanke, dass eine Resorption nach der Geburt noch stattfinden dürfte, haben u. A. auch Manz (63) und de Wecker (40) ausgesprochen: letzterer meinte, dass im jugendlichen Alter die Reste viel häufiger seien, als in späteren Jahren. Einen Beweis für einen auch noch in späteren Jahren stattfindenden Schwund der Reste liefert die Beobachtung von Hirschberg (209), der eine Rückbildung innerhalb 18 Jahren (vom 2. bis zum 20. Lebensjahre) bei einem Patienten beobachten konnte [1]).

Naturgemäss kann eine scharfe Grenze zwischen einer Resorption unmittelbar nach der Geburt und einer solchen in späteren Jahren nicht gezogen werden; es wird wohl zum grossen Theil davon abhängen, ob eine abnorme (derbe) Beschaffenheit der Reste die Resorption verzögert hat oder nicht, oder ob sie im Wesentlichen ihre normale (embryonale) Beschaffenheit bewahrt hatten (cf. darüber Abschnitt IV).

[1]) Es sei auch auf den oben S. 79 citirten Fall von Schoute verwiesen.

Die Beobachtung eines einzelnen Falles durch lange Jahre wird nur relativ selten möglich sein; ich habe daher versucht, auf dem Wege der Statistik dieser Frage näher zu treten. Auch hier zeigte sich deutlich eine Abnahme der Häufigkeit mit zunehmendem Alter (siehe unten).

Die Frage, ob eventuell auch umgekehrt eine Weiterentwicklung persistirender Pupillarmembranreste in einzelnen Fällen stattfinden könne, oder ob jene etwa Anlass zur Tumorbildung geben könnten, ist bisher noch nicht aufgeworfen worden, noch weniger sind hierauf deutende Beobachtungen in der Literatur verzeichnet. Unmöglich erscheint etwas Derartiges nicht.

Vorkommen bei Thieren. An Thieraugen sind Reste der M. pup. öfters beobachtet und auch anatomisch untersucht worden. v. Ammon fand sie bei einem Hunde (25, Taf. XIII, Fig. 3). Mayerhausen (100) und Bach (167) (combinirt mit anderen Missbildungen) beim Kaninchen, Apetz (176) bei einer Katze, Schindelka (101) beim Pferd.

Ich selbst fand an einem Rindsauge ausgedehnte, die Pupille überspannende Fäden. Leider ging der Bulbus durch einen unglücklichen Zufall verloren.

Häufigkeit. Wir haben hier zu unterscheiden zwischen dem Vorkommen von Resten der Pupillarmembran bei Neugeborenen und bei älteren Kindern resp. Erwachsenen (s. o.). Während im ersten Falle eine relativ schnell vor sich gehende Resorption nur einen etwas verspäteten, aber immerhin noch annähernd normalen Rückbildungsprocess erkennen lässt, ist ein Vorhandensein bei älteren Kindern (d. h. jenseits des 1. Lebensjahres) als Abnormität aufzufassen. Bei Neugeborenen sind vereinzelte Fälle bereits früher mehrfach beschrieben worden, eine statistische Untersuchung besitzen wir jedoch von Königstein (79), welcher bei 300 daraufhin untersuchten Kindern 21 mal Reste gefunden hat, d. h. in 7 % der untersuchten Neugeborenen bezw. in 3,5 % der Augen.

Paul (174) »schätzt« die Zahl der Neugeborenen mit Pupillarmembranresten auf 30 %. Er hebt hervor, dass die oft äusserst zarten Reste sehr leicht übersehen werden können. Ich kann dieses im Hinblick auf meine eigenen Untersuchungen nur bestätigen.

Durch das Entgegenkommen von Herrn Geheimrath Hofmeier, für welches mir auch an dieser Stelle meinen aufrichtigen Dank auszu-

sprechen erlaubt sei, war es mir möglich, in der Würzburger Frauenklinik die Augen der Neugeborenen zu untersuchen. Ich unternahm diese Prüfung auf den Rath von Professor Hess hin, um ein Vergleichsmaterial mit den unten mitgetheilten statistischen Untersuchungen bei älteren Individuen zu haben. Meine Erwartungen in Bezug auf die Häufigkeit des Vorkommens wurden freilich stark getäuscht. Es liegt das vor Allem an der Technik.

Während bei den anderen Untersuchungen die Zeiss'sche Binocularloupe (mit ca. 35facher Vergrösserung) zur Verwendung kam, war ich bei den Neugeborenen auf Benutzung der Berger'schen Binocularloupe (mit ca. doppelter Vergrösserung) bei seitlicher Beleuchtung angewiesen. Natürlich können demnach beide Untersuchungsreihen nur in sehr beschränktem Maasse in Parallele gesetzt werden, weil kleinere Reste und Punkte auf der Vorderkapsel (zumal bei der meist vorhandenen Miosis) nothwendiger Weise übersehen werden mussten.

Ich untersuchte 48 Knaben und 57 Mädchen, welche ein Alter von wenigen Stunden bis zu 11 Tagen hatten [1]). Unter diesen zeigte nur ein Mädchen (8 Tage alt) auf dem linken Auge einen mit dreieckiger Basis aus dem nasalen Theil des kleinen Kreises entspringenden und mit verjüngter Spitze bis ins Pupillargebiet reichenden Rest der M. pupillaris.

Bei 7 anderen Kindern (3 Knaben, 4 Mädchen) fanden sich aus dem kleinen Kreise vorspringende Gewebszacken oder Fäden, welche vor dem Pupillartheil der Iris gelagert, mit grosser Wahrscheinlichkeit als hierhergehörige Gewebsreste anzusehen waren. Unter Berücksichtigung aller dieser Fälle würde sich eine procentuale Häufigkeit von 7,6 ergeben, eine Ziffer, die mit der von Königstein gefundenen nahezu übereinstimmt.

Zweifellos ist aber in Wirklichkeit die Zahl eine viel grössere und nur das Fehlen der Untersuchung mittelst stärkerer Vergrösserung verhinderte die Feststellung des wahren Häufigkeitsverhältnisses. Trotzdem erscheint mir die oben angegebene Ziffer von Paul, der über die Technik der Untersuchungen keinerlei Angaben macht, reichlich hoch, da er punktförmige Reste, welche bei Erwachsenen und älteren Kindern einen grossen Procentsatz der Reste bilden, garnicht erwähnt [2]).

---

[1]) Eine Untersuchung aller Kinder unmittelbar nach der Geburt liess sich aus äusseren Gründen nicht durchführen.

[2]) Bereits Königstein erwähnt, dass in seltenen Ausnahmefällen schon bei den Neugeborenen sich eine Braunfärbung der Iris findet. Ich konnte unter

Untersuchungen über die Häufigkeit des Vorkommens von Resten bei älteren Kindern und Erwachsenen sind mitgetheilt worden von Franke (105), Lommel (186), Zweig (216) und Schubert (143. Pigmentpunkte auf der Vorderkapsel). Von mehr gelegentlichen Angaben seien genannt Cohn (37), Korn (42), Uhthoff (96), Schnaas (155). In Betracht kommen vor Allem die zuerst genannten Autoren.

Es beziehen sich ihre Angaben auf folgende Zahlen von untersuchten Personen: Schubert 1200, Franke 3508, Lommel und Zweig (Giessener Klinik) 52,324.

Da die Untersuchungsmethoden sehr ungleiche waren, können natürlich die von den verschiedenen Autoren gefundenen Häufigkeitszahlen persistirender Reste nicht ohne Weiteres unter einander verglichen werden. Es fanden Pupillarmembranreste:

Franke	Schubert	Lommel u. Zweig
0,9 % der untersuchten Personen	4 % Fäden	0,3 %
0,5 « « « Augen	33 « Punkte.	

Die grossen Differenzen erklären sich daraus, dass Schubert sein Material mittelst Hartnack'scher Loupe mit der Absicht, auf die betreffenden Reste zu achten, untersuchte, während die anderen Autoren sich darauf beschränkt haben, aus den Aufzeichnungen der poliklinischen Journale die Fälle zusammenzustellen.

Ich habe nun ebenfalls über 1200 Patienten der Würzburger Poliklinik systematisch mittelst der Zeiss'schen Binocularloupe auf Reste der Pupillarmembran untersucht und bin dabei zu Zahlen gelangt, welche z. Th. noch höher sind, als die von Schubert angegebenen.

Ich hatte hierbei vor Allem die folgenden Gesichtspunkte im Auge:

1. Besitzt die Refraction des Auges einen Einfluss? (Franke hatte ein häufigeres Vorkommen bei Hypermetropie und Astigmatismus gefunden.)

den 105 Neugeborenen 7 mal braune Irides constatiren. Es war aber hier ein deutlicher Unterschied von der braunen Farbe der erwachsenen Iris vorhanden. Beim Neugeborenen erscheint sie mehr schmutzigbraun. Das allgemeine Aussehen der Iris ist ein sehr verschiedenes. Während manche bereits in ihrem Aussehen und Relief sich kaum von dem älterer Kinder oder Erwachsener unterscheiden, zeigen andere noch in zahlreichen Gefässen ein Durchschimmern der Blutsäule, womit sie ein unfertiges embryonales Aussehen gewinnen. Der kleine Kreis ist sehr verschieden stark ausgeprägt, ebenso wechselt die Breite des Pupillartheiles der Iris auch bei gleicher Pupillenweite. Subconjunctivale Blutungen kamen häufig zur Beobachtung.

2. Besitzt die Farbe der Iris d. h. die geringere oder stärkere Pigmentirung derselben einen Einfluss? (Schubert hatte bei brauner Iris häufiger — bis zu 50 % — Punkte auf der Linsenkapsel gefunden als bei grauer Iris.)
3. Ist ein Einfluss des Alters auf die Häufigkeit vorhanden, d. h. findet auch noch in späteren Jahren eine Resorption statt oder nicht?
4. Besteht ein Unterschied zwischen beiden Geschlechtern? (Franke gab für Frauen und Männer ein Häufigkeitsverhältniss von 19 : 13 an.)
5. Besteht ein Unterschied zwischen beiden Augen? (Franke R : L = 21 : 15.)
6. In welchem Häufigkeitsverhältniss stehen die von der Iris ausgehenden fadenförmigen bezw. membranösen Reste zu den auf der Linsenkapsel aufgelagerten punktförmigen.

Dementsprechend mussten bei der Untersuchung protocollirt werden:

1. Alter.
2. Geschlecht.
3. Refraction.
4. Irisfarbe.
5. Der eventuelle positive Befund.
6. Das betroffene Auge.

Durch die Art der Untersuchung an der Zeiss'schen Loupe und wegen der Forderung genauer Refractionsbestimmung mussten alle Kinder unter 5—6 Jahren mit wenigen Ausnahmen unberücksichtigt bleiben, ferner sämmtliche Patienten mit Trübungen in den brechenden Medien, sofern sie so stark waren, dass eine genaue Refractionsbestimmung unmöglich wurde.

Hinsichtlich der Farbe der Iris habe ich vier Gruppen unterschieden, je nach dem Grade der Pigmentirung: grau, graugrün, hellbraun, dunkelbraun. Die seltenen Zwischenstufen wurden je nach der grösseren oder geringeren Pigmentirung vertheilt. Bei den unten mitgetheilten Tabellen sind vielfach grau und graugrün[1]) und hell- und dunkelbraun zu je einer Gruppe vereinigt, da die Differenz zwischen

[1]) Als graugrün wurden die Irides bezeichnet, welche durch mässige Pigmentirung nicht rein grau (bezw. blau) erschienen, sondern einen Stich in's grünliche bezw. gelbliche zeigten. Ich bin mir bewusst, dass der Ausdruck nicht ganz correct ist.

graugrün und hellbraun eine ungleich grössere ist, als diejenige zwischen den beiden Untergliedern jeder Gruppe.

Es wurden insgesammt untersucht 1215 Personen, und zwar 704 männliche[1]), 511 weibliche. Von diesen besassen 210 männliche und 158 weibliche Reste der Pupillarmembran (gleichgültig ob Fäden oder Punkte) d. h. 30 bezw. 31 %. Ein Unterschied des Geschlechtes besteht also hierin nicht.

Die sämmtlichen übrigen Berechnungen habe ich nun nicht auf die Zahl der untersuchten Personen, sondern auf die der untersuchten Augen bezogen. Denn nur dann lassen sich z. B. die Refraction (Anisometropie) Irisfarbe (Heterochromie), entsprechend berücksichtigen. Die Zahl der untersuchten männlichen Augen beträgt 1400, die der weiblichen 1005. Die Differenz gegenüber der Zahl der Personen ergiebt sich daraus, dass bei manchen nur ein Auge zur Statistik verwendet werden konnte.

Dem Refractionszustande nach waren:

	männlich	weiblich
Emmetropie[2])	754	481
Hypermetropie[2])	186	250
Myopie	329	152
Astigmatismus hypermetropicus	60	58
Astigmatismus myopicus	71	64

Nach den Altersklassen fand folgende Vertheilung statt:

	männlich	weiblich
0—10[3])	66	95
11—20	601	276
21—30	220	208
31—40	175	120
41—50	141	105
51—60	134	131
61—70	59	45
über 70	—	25

Hinsichtlich der Irisfarbe ergiebt sich folgende Vertheilung:

	männlich	weiblich
grau	489	257
graugrün	372	327
hellbraun	227	223
dunkelbraun	312	198

---

[1]) Einschliesslich eines Realgymnasiums mit 117 Schülern.

[2]) Hypermetropie von 0,25 und 0,5 wurde als Emmetropie gerechnet.

[3]) D. h. eigentlich 6—10 (s. v. S.).

Es berechnet sich hieraus die Zahl der grauen + graugrünen Augen auf 61,5 % (männlich) bezw. 57,1 % (weiblich). Durchschnittlich ist also das Verhältniss der wenig pigmentirten (grauen) zu den stark pigmentirten (braunen) Augen ca. 3 : 2 [1]).

Insgesammt fanden sich Reste bei 490 Augen, davon 275 männlich und 215 weiblich. Es zeigten also 20,4 % aller Augen bezw. 19,6 % der männlichen und 21,4 % der weiblichen die betreffenden Reste. Es besteht also bei Berücksichtigung sämmtlicher Fälle auch hier keine nennenswerthe Differenz zwischen beiden Geschlechtern.

Die Frage nach einem Einfluss der Irisfarbe ist in durchaus eindeutigem Sinne zu beantworten: die braunen Augen zeigen erheblich häufiger Reste als die grauen bezw. graugrünen.

	männlich	weiblich
grau	10,8 %	12,8 %
graugrün . . .	13,4 «	13,8 «
hellbraun . . .	25,0 «	20,2 «
dunkelbraun . .	36,5 «	46,4 «

[1]) Man vergleiche hierzu u. A. die Untersuchungen von Bolk (Die Vertheilung der Blonden und Brünetten in Niederland, Verslagen der K. Acad. van Wetensch. 1904, S. 914 (Holländisch), ref. in Zeitschr. f. Augenheilk. Bd. XIII, S. 505).

Um einen Anhaltspunkt dafür zu haben, ob das untersuchte Material ausreichend sei, um daraus für die Häufigkeit der Pupillarmembranreste bei den verschiedenen Altersklassen einigermaassen sichere Schlüsse ziehen zu können, habe ich das procentuelle Verhältniss der gleich gefärbten Irides bei verschiedenen Altersklassen berechnet. Falls sich einigermaassen constante Zahlen ergaben, musste das Material ausreichend sein — vorausgesetzt, dass keine Aenderung der Irisfarbe im Laufe des Lebens eintritt. Insgesammt ergaben sich folgende Werthe (männlich und weiblich gemeinsam):

	grau und graugrün	hell und dunkelbraun
0—10	58 %	42 %
11—20	55 „	45 „
21—30	63 „	37 „
31—40	62 „	38 „
41—50	63 „	37 „
51—60	66 „	34 „
61—70	66 „	34 „

Während sich hierin also eine befriedigende Uebereinstimmung der Werthe ergiebt, ergeben sich grössere Differenzen zwischen den einzelnen Lebensjahrzehnten, wenn die Berechnung für Männer und Frauen getrennt durchgeführt wird. Immerhin ergiebt sich auch hier eine leidliche Uebereinstimmung, so dass die aus der Statistik gezogenen hauptsächlichsten Schlüsse genügend gesichert erscheinen. Eine erhebliche Aenderung in der Irisfarbe mit zunehmendem Alter scheint nicht vorzukommen, vielleicht findet eine Entpigmentirung statt (procentuelle Zunahme der hellbraunen Augen gegenüber den dunkelbraunen).

Es nimmt also mit zunehmender Pigmentirung auch die Zahl der afficirten Augen zu, und zwar sind die dunkelbraunen Augen annähernd 4mal so häufig betroffen als die grauen.

Wenn es nun auch keinem Zweifel unterliegt, dass die Sichtbarkeit pigmentirter Pünktchen auf der Linsenkapsel oder ebensolcher Fäden an der Iris wesentlich grösser ist als die grauer Pünktchen, wie sie zuweilen bei wenig pigmentirten Augen vorkommen, oder ebensolcher Fäden, so glaube ich doch kaum, allein dem häufigeren Uebersehen die Ursache für das angegebene Häufigkeitsverhältniss zuschreiben zu können. Vielmehr dürften dem thatsächliche Verhältnisse zu Grunde liegen (cf. unten Abschnitt IV).

Eine weitere Frage ist die nach dem Einfluss des Refractionszustandes. Es fanden sich Reste bei:

	männlich	weiblich
Emmetropie . .	18,4 %	21,4 %
Hypermetropie . .	14,0 «	18,0 «
Myopie	24,3 «	18,8 «
Ast. hypermetrop. .	25,0 «	29,4 «
Ast. myopisch . .	21,1 «	34,4 «

Es könnte hiernach also den Anschein haben, als ob dem Astigmatismus, speciell dem hypermetropischen, ein begünstigender Einfluss zukäme. Doch ist die Zahl der untersuchten Augen zu klein, um irgendwie bindende Schlüsse in dieser Richtung ziehen zu können.

Das von Franke ebenfalls betonte Zusammentreffen von Hypermetropie und Pupillarmembran wird durch meine Statistik nicht bestätigt. Nun ist bereits von Zweig hervorgehoben, dass hier nur die höheren Grade der Hyperopie berücksichtigt werden dürften, weil sonst auch die Altershypermetropie in Rechnung gezogen würde, die natürlich mit den Pupillarmembranresten in keinerlei Zusammenhang zu bringen ist. Werden unter meinen Fällen nur die Hypermetropien von mehr als 2 Dioptrien zusammengefasst, so ergiebt sich für die Augen des weiblichen Geschlechts freilich eine Häufigkeit von 32 %, dagegen bei denen des männlichen von nur 11 %. Hierbei ist noch besonders zu berücksichtigen, dass die Reste keine besonders erhebliche Ausdehnung in diesen Fällen zeigten. Es erscheint mir demnach die bisherige Annahme, dass Hypermetropie zu Persistenz von Pupillarmembranresten prädisponire, zum mindesten noch ungenügend bewiesen.

Wenn man die punktförmigen Reste auf der Vorderkapsel und die von der Iris ausgehenden Fäden getrennt betrachtet, so ergeben sich

in Bezug auf die Refraction keine wesentlich anderen Resultate, als die mitgetheilten (Angaben stets in %).

	Fäden		Punkte	
	männlich	weiblich	männlich	weiblich
Emmetropie	8,0	11,9	10,5	9,6
Hyperopie	7,5	8,4	6,5	9,6
Myopie	7,0	8,0	17,3	10,7
Ast. hyp.	15,0	19,0	10,0	10,4
Ast. myop.	8,5	14,1	12,6	20,3

Anscheinend kommen bei Frauen Fäden etwas häufiger zur Beobachtung als bei Männern.

Mit zunehmendem Alter nimmt die Häufigkeit der Pupillarmembranreste zweifellos ab, d. h. es findet auch noch im weiteren Verlaufe des Lebens eine Resorption statt.

Jahre	männlich	weiblich
0—10	21,2 %	17,0 %
11—20	24,3 »	30,1 »
21—30	25,0 »	23,6 »
31—40	12,0 »	25,0 »
41—50	10,6 »	18,0 »
51—60	13,4 »	9,2 »
61- 70	10,2 »	11,1 »

Die Zunahme persistirender Reste in einzelnen späteren Lebensjahrzehnten muss zweifellos auf eine zu geringe Zahl der Fälle zurückgeführt werden, ebenso wohl auch der Anstieg zwischen erstem und zweitem Jahrzehnt. Gleichwohl ist der Abstieg bei den Männern im 4., bei den Frauen im 5. und 6. Jahrzehnt kaum als zufällig anzusehen. Er erklärt sich meiner Ansicht nach ungezwungen aus der im Alter vor sich gehenden Atrophie der Iris. Der Zeitpunkt des Beginns fällt mit demjenigen der beginnenden Involution (5. Jahrzehnt) annähernd zusammen. Diese Ansicht gewinnt an Sicherheit dadurch, dass anscheinend der Rückgang hauptsächlich durch Abnahme der Zahl von fadenförmigen Resten bedingt wird.

	männlich		weiblich	
	Fäden	Punkte	Fäden	Punkte
0—10	12,2	9,0	11,6	5,4
11—20	10,7	13,6	15,3	14,8
21—30	9,1	15,9	11,0	12,6

	männlich		weiblich	
	Fäden	Punkte	Fäden	Punkte
31—40	4,6	7,4	11,7	13,3
41—50	3,5	7,1	6,7	11,3
51—60	4,4	9,0	5,3	3,9
61—70	1,7	8,5	8,9	2,2

Es scheinen von der Resorption der Pupillarmembranreste vor allem die braunen Augen betroffen zu werden, wie aus der folgenden Tabelle hervorgeht.

	Fäden			
	grau u. graugrün		hell- u. dunkelbraun	
	männlich	weiblich	männlich	weiblich
0—10	6,1	4,2	6,0	7,4
11—20	3,0	6,9	7,6	8,7
21—30	3,6	6,2	5,5	4,8
31—40	2,8	3,3	1,7	8,3
41—50	2,1	3,8	1,4	2,9
51—60	3,0	3,1	1,5	2,3
61—70	1,7	4,4	0,0	4,4

Ich möchte jedoch diesen letzten Tabellen keine besondere Beweiskraft vindiciren, weil das Material nicht gross genug zur Entscheidung derartiger Fragen erscheint.

Gleichzeitiges Vorkommen von punktförmigen Resten auf der Linsenkapsel und Fäden, welche von der Iris ausgehen, wurde bei Männern an 7, bei Frauen an 6 Augen beobachtet. Es berechnet sich daraus ein Procentsatz von 2,5 bezw. 3,2 der mit Resten behafteten und von 0,5 bezw. 0,7 aller untersuchten Augen.

Das Häufigkeitsverhältniss von Fäden zu Punkten überhaupt ergiebt bei Männern 40,7 % Fäden, 59,3 % Punkte, bei Frauen 51,2 % Fäden, 48,8 % Punkte. Ein Einfluss der Farbe der Iris lässt sich nicht ersehen.

Wenn Franke angiebt, dass das rechte Auge häufiger afficirt sei, als das linke (21 : 15), so kann ich das nicht bestätigen. Es fand sich sowohl für Männer, wie für Frauen ein Verhältniss von 100 rechten : 96 linken Augen, also eine so geringe Differenz, dass ihr trotz der Gleichsinnigkeit eine thatsächliche Bedeutung kaum zuerkannt werden kann.

Diagnose. Die Entscheidung darüber, ob es sich in einem gegebenen Falle um Reste der Pupillarmembran oder um Residuen einer Entzündung handelt, kann unter Umständen sehr schwer, zuweilen auch unmöglich sein (s. o.). In der Regel freilich, wenn fädige oder membranöse Reste aus dem kleinen Kreise oder aus der Vorderfläche des Pupillartheiles entspringen, liegt die Sache sehr einfach, denn hier kann es sich nicht um hintere Synechien oder deren Reste handeln. Diese kommen nur dann in Frage, wenn der Ursprung im Pupillarrand gelegen ist. Es wird hier vor allem auf das Verhalten des Umschlagsrandes des Pigmentblattes der Iris zu achten sein, sowie auf den Befund bei künstlicher Erweiterung der Pupille. Bleibt bei Fixirung der fraglichen Fäden auf der Linsenkapsel die Pupille auch bei maximaler Mydriasis rund, so sind Synechien mit Wahrscheinlichkeit auszuschliessen, jedoch gilt nicht unbedingt das umgekehrte. Aus der Form des Ursprungs (Synechien mit breiter Basis, nie zweiwurzelig, Art der Pigmentirung u. dgl. Cohn [38], Weber [27]), kann m. E. kein bindender Schluss auf die Natur der Fäden gezogen werden.

Unterstützend für die Diagnose kann das gleichzeitige Vorhandensein von punktförmigen Resten auf der Linsenkapsel sein. Diese selbst sind für den mit der Sache einigermaassen Vertrauten durch ihre Form (rund oder sternförmig) und durch die hellere Färbung stets unschwer von (Pigment-) Resten hinterer Synechien, die auf der Linsenkapsel zurückgeblieben sind, zu unterscheiden, ganz abgesehen von ihrer eventuellen Lage und Anordnung.

Auch die Anamnese wird in manchen Fällen mit Sicherheit auf den congenitalen Ursprung der Anomalie hinweisen. Die bestimmte Angabe eines Patienten, nie eine Augenentzündung gehabt zu haben, schliesst aber noch nicht mit Sicherheit eine überstandene Iritis aus, da ja leichtere Formen ohne erhebliche subjective und für den Laien wahrnehmbare objective Symptome verlaufen können.

Therapie. Ein therapeutisches Eingreifen bei Vorhandensein persistirender Pupillarmembranreste ist nur in den allerseltensten Fällen erforderlich gewesen, da bei nicht sehr erheblicher Ausdehnung derselben das Sehen nur ausnahmsweise stärker gestört wird. Meist handelt es sich dann um Complicationen, welche ihrerseits die Indication zu eventuellen Eingriffen geben. Eine solche Ausdehnung der Membran, dass zur Besserung des Sehvermögens ein operatives Vorgehen angezeigt erschien, bestand in den Fällen von Graefe (31), Hasner (99), dessen

Fall sich durch eine auf der Linsenvorderfläche aufgelagerte Platte auszeichnete, deren Entfernung jedoch unschwer gelang, Wicherkiewicz (126, Fall 7), Rumschewitsch (130)[1]. Es wurde hier eine Iridectomie bezw. künstliche Pupillenbildung ausgeführt.

Als nicht operative Eingriffe sind von Spörl (196) subconjunctivale Kochsalzinjectionen, welche ev. bei Neugeborenen auszuführen wären, empfohlen worden. Bei der voraussichtlich spontan hier vor sich gehenden Resorption erscheint ein solches Vorgehen nicht indicirt, wogegen die artificielle Herstellung einer abwechselnden Miosis und Mydriasis, welche derselbe Autor empfiehlt, eher in Betracht kommt. Denn die hierdurch etwa zur Zerreissung gebrachten Fäden dürften leichter der Resorption zugänglich sein. Von Lepage (185) endlich, welcher die Persistenz der Pupillarmembran als ein Zeichen der hereditären Syphilis ansieht — eine Auffassung, die als unhaltbar gelten dürfte —, ist eine antiluetische Behandlung empfohlen worden. Diese ist aber wohl nur dann gerechtfertigt, wenn gleichzeitig andere — sichere — Zeichen hereditärer Lues vorhanden sind.

Anhang.

Zur Kenntniss der angeborenen Ausstülpungen des Pigmentblattes der Iris.

Obwohl mit dem Gegenstand der vorliegenden Arbeit nur in losem Zusammenhange stehend, mögen hier doch einige Bemerkungen über das Ectropium uveae congenitum eingefügt werden, da eine Anzahl von Beobachtungen, welche ich hierüber machen konnte, das Verständniss für derartige mit Pupillarmembranresten combinirte Fälle zu fördern im Stande ist.

Hirschberg (204) unterscheidet drei verschiedene Formen der angeborenen Ausstülpungen des Pigmentblattes am Pupillarrande: 1. die Beutelchen, welche in Form kleinerer oder grösserer Excrescenzen (z. Th. gezähnelt) über den Pupillarrand hinwegragen: 2. die Halskrause, welche als zierlich gefalteter, die Pupille rings umziehender Saum aus der Pupillenebene mehr oder weniger weit nach vorne vorspringt; 3. die Schürze, welche sich um den Pupillarrand umschlagend, der Irisvorder-

[1]) Dass es sich in dem Falle von Cheselden nicht um operative Beseitigung einer Pupillarmembran, sondern einer congenitalen Cataract handelte, hat bereits Weber erwiesen (s. dort).

fläche aufgelagert ist und oft auf den ersten Blick ein Colobom der Iris vortäuschen kann. Auch sind zweifellos derartige Fälle mit Unrecht als superficielle Colobome, denen nur die Mesodermlage bei erhaltenem Retinalblatte der Iris fehlte, angesprochen worden (z. B. von Gloor 168).

Ich verzichte, die Literatur hier des näheren aufzuführen[1]) und beschränke mich darauf, kurz einige eigene Beobachtungen anzuführen, welche ich bei Gelegenheit der Untersuchungen auf Reste der Pupillarmembran machen konnte.

Bei weitem am häufigsten ist die erste Form, die Hirschberg als Beutelchen bezeichnet (auch Traubenkörner genannt). Meist findet man sie doppelseitig und als Prädilectionsstelle kommt vor allem der obere Pupillarrand in Betracht, viel seltener der untere, noch seltener sind die seitlichen Theile damit behaftet.

Ein gleiches Verhalten hatte bereits Ancke (Centralbl. f. Augenheilk. 1885, S. 311) angegeben. (Ich sehe hierbei ab von den kaum als Ectropium zu betrachtenden Ungleichmässigkeiten des normal breiten Umschlagsrandes des Pigmentblattes, welche sich öfters darin äussern, dass stellenweise derselbe im Pupillarrande überhaupt fehlt, während er sich daneben auf kurze Strecken wieder zeigt.)

Ich konnte derartige Ausstülpungen am oberen Pupillarrande u. a. bei einem 4 Tage alten Mädchen beobachten. Am rechten Auge fanden sich zwei, am linken eine grosse Excrescenz, welche wegen der vorhandenen Miosis einen relativ grossen Theil der kleinen Pupille verlegten.

Die Halskrause, freilich in sehr viel geringerer Breite, als sie Hirschberg abgebildet hat, habe ich ebenfalls öfters beobachten können. Sie geht allerdings häufig um den ganzen Pupillarrand herum, wie Hirschberg es angiebt, doch habe ich auch mehrere Fälle gesehen, in denen nur ein Theil des Pupillarrandes mit ihr besetzt war; auch hier scheint der obere Theil eine Prädisposition zu besitzen. Ein atypischer Fall möge näher beschrieben werden.

Fall 29. 42jähr. Bauer, der wegen angeblich schlechten Sehens die Klinik aufsucht. S. R. $= {}^{6}/_{12} + 1{,}0$ S $= {}^{6}/_{6}$, L. E, S $= {}^{6}/_{6}$. Die linke Pupille (s. Fig. 40) leicht quer eiförmig, prompt reagirend und auf Homatropin sich gut erweiternd. Unten aussen, an der Stelle, an welcher die Entrundung der Pupille vorhanden ist, findet sich eine nach vorne zu gerichtete Ausstülpung des Pigmentblattes, welche den Bruchtheil eines Millimeters in die Vorderkammer vorspringt. Die der

[1]) Dieses ist von Gallenga (222) besorgt worden.

Pupille zugekehrte Fläche zeigt zarte Streifung, während die Rückseite glatt erscheint und ohne Zusammenhang mit dem angrenzenden mesodermalen Irisgewebe ist. Die Farbe der Iris ist grünlich. Der kleine Kreis ist ebenfalls nicht ganz rund, sondern entsprechend der Form der Pupille ebenfalls leicht oval. Der Ciliartheil ist demgemäss an der temporalen Seite etwas verschmälert. Hier findet sich auch ein kleiner, hellgelber, rundlicher Pigmentfleck, ähnlich den auch sonst im Irisgewebe vorkommenden Naevis. In seiner Umgebung erscheint das Relief der Iris, welches sonst überall zart ausgeprägt ist, mehr diffus. Das Gewebe ist anscheinend etwas verdichtet.

Dieser Fall scheint mir bemerkenswerth, mit Rücksicht auf den am Schluss der Beschreibung erwähnten Befund in der Iris. Einen fast vollkommen identischen konnte ich bei der folgenden Beobachtung einer Pigmentschürze[1]) beobachten.

Fall 30. 85jähr. Mann, wegen Abnahme des Sehens die Klinik aufsuchend. Es findet sich beiderseits Cataract (R. Kernstar, L. Supranuclearstar), durch welche das Sehvermögen, R. (— 1,0) auf $^{6}/_{60}$, L. (+ 1,0) auf $^{6}/_{10}$ herabgesetzt war. Während das linke Auge sonst keine Besonderheiten darbot, fand sich am rechten unten aussen ein unmittelbar an die Pupille sich anschliessender dreieckiger dunkelbrauner Pigmentfleck, mit der Basis an der Pupille. In der Iris, durch einen kleinen Zwischenraum von der Spitze des Pigmentdreieckes getrennt, findet sich ein rundlicher gelbbrauner Pigmentfleck, der einzige derartige in der sonst grünlichen Iris. Diese zwei pigmentirten Stellen liegen in einem dichten graulichen bis graugelblichen Gewebe, welches hier einen Ringsector der Iris einnimmt. Der Mangel der feinen Iriszeichnung fällt im Gegensatz zu dem sonst vorhandenen zierlichen Relief ausserordentlich auf. Von einem kleinen Kreise ist hier nichts zu sehen. (s. Fig. 41).

Dass es sich bei dem Pigmentdreieck um eine Pigmentschürze handelt, ergiebt sich aus der mit dem sonst überall sichtbaren Umschlagsrande des Pigmentblattes übereinstimmenden Farbe und der Continuität mit demselben, ganz abgesehen von der feinen Fältelung der Oberfläche.

Ein ähnlicher Fall, der aber durch das gleichzeitige Vorhandensein eines superficiellen Coloboms ein besonderes Interesse gewinnt, ist der folgende.

Fall 31. 21jähr. Maschinenbauschüler, welcher wegen Blepharitis und Strabismus divergens des rechten Auges zur Behandlung kommt. Stat. pr. R. Strabismus divergens von ca. 15°. Vis R + 3,0 ○ + 1,5

[1]) Eine Bevorzugung eines bestimmten Theiles des Pupillarrandes scheint hier nicht vorzukommen.

cyl Axe ↑ S = $^6/_7$, L. E, S = $^6/_6$. Das linke Auge bietet nichts Bemerkenswerthes, das rechte astigmatische und auswärts schielende Auge dagegen zeigt an der graublauen [1]) Iris folgenden Befund (Fig. 42): Aussen, zum grösseren Theil über dem horizontalen Meridian liegend, findet sich eine stark rareficirte Partie in der Iris, welche angenähert ovale Form besitzt. Sie reicht vom Pupillarrand bis zum Scleralansatz der Iris und ist oben und unten von einem bogenförmig verlaufenden Strang von etwas derberer Beschaffenheit umgrenzt; namentlich der untere scheint aus verdichtetem (mesodermalem) Irisgewebe zu bestehen. Er ist in seinem pupillaren Abschnitt von einzelnen hellgelben Pigmentnaevis durchsetzt, deren sich auch sonst noch einige auf den Firsten des kleinen Kreises finden. Dieser selbst fehlt an der rareficirten Stelle vollständig, er scheint vielmehr in deren Begrenzungslinien auszulaufen. Die rareficirte Stelle liegt deutlich tiefer als das Niveau des angrenzenden Irisgewebes (mit der Zeiss'schen Binocularloupe sicher constatirbar). Es finden sich nur vereinzelte zarte Gewebsstränge in dem Colobomgebiet, wie wir es gleich nennen können, unter denen sich noch eine etwas dichtere graue Gewebslage findet. Durch diese hindurch sieht man es braunviolett durchschimmern — offenbar das Pigmentblatt der Iris, während in dem pupillaren Abschnitt der Sphinkter als graues Band sichtbar ist [2]). Das Colobomgebiet wird unten im Gebiet des Pupillartheils der Iris von einer dreieckigen Pigmentschürze des Retinalblattes begrenzt, welches mit dem verdichteten Irisgewebe, das weiterhin die Begrenzung des Colobomgebietes bildet, in engem Zusammenhange steht. Die Vorderfläche des Ectropium zeigte feine radiär verlaufende Fältchen.

Allen drei eben mitgetheilten Fällen ist eine Ausstülpung des Pigmentblattes der Iris gemeinsam, an deren congenitalem Charakter kaum zu zweifeln sein dürfte. Sehen wir von der Complication mit superficiellem Colobom ab, so ist in allen Fällen, auch insofern eine Uebereinstimmung vorhanden, als das an das Ectropium angrenzende mesodermale Irisgewebe eine auffallende Verdichtung zeigte, welche am wenigsten ausgesprochen im 3. Falle war. Ausserdem fand sich stets circumscripte Pigmentirung in diesem derberen Gewebe, nach Art eines Naevus. Es kann nun m. E. dieses nicht als ein zufälliges Zusammentreffen betrachtet werden, welches sich in allen drei Fällen wiederholt hat. Wir müssen vielmehr wohl einen inneren Zusammenhang zwischen der circumscripten Veränderung des Irisgewebes und dem Ectropium annehmen, und zwar scheint mir das nächstliegendste zu sein, einen

[1]) Zur Vereinfachung sind auf den Tafeln sämmtliche hellfarbigen Irides im selben grünlichen Tone wiedergegeben.

[2]) Dieser ist in grauen Irides, besonders bei alten Leuten, bekanntlich sehr häufig zu sehen (cf. Fuchs 110, S, 44).

Zug anzunehmen, den das mesodermale Irisgewebe auf das mit ihm in der Gegend des Pupillarrandes fest verbundene Retinalblatt ausgeübt hat. Dadurch wurde dieses zur Ausdehnung bezw. zur Wucherung angeregt. Besonders für eine derartige Zugwirkung, vor allem in radiärer Richtung, scheint mir der erste Fall zu sprechen, denn hier war die Breite der Iris deutlich ein wenig verringert. Es wäre daher auch möglich, dass hier zur Herstellung des frei vorspringenden Ectropium, welches nicht sehr hoch war, eine Wucherung des Pigmentblattes garnicht erforderlich war. Man könnte denken, dass sich infolge der Zugwirkung zunächst beide Irisblätter in ihrem pupillaren Theil nach vorne gewendet hatten, und dass dann noch nachträglich eine Trennung zwischen beiden eintrat.

Dass eine Erklärung durch eine solche Zugwirkung denkbar ist, scheint mir auch aus einer Beobachtung von Birch-Hirschfeld (175) hervorzugehen, der für diese eine gleiche Ursache annimmt. Auch hier handelte es sich um eine Ausstülpung des Pigmentblattes, nur in sehr viel bedeutenderem Umfange, als in meinen Fällen. Ebenso war die sich anschliessende Pigmentirung des mesodermalen Irisblattes ungleich stärker und ausgedehnter. Birch-Hirschfeld nimmt nun zur Erklärung der Zugwirkung, welche sich auch in tangentialer Richtung bemerkbar machte, eine embryonal zustande gekommene hochgradige Wucherung in der »vorderen Grenzschicht« an, welche dem Bild der diffusen Infiltration entsprach, nicht dem eines Tumors. Infolgedessen sei es zu einer Anspannung des benachbarten Bindegewebes gekommen. Es brauche keine nachträgliche Schrumpfung des Naevus eingetreten zu sein.

Wenn nun diese Erklärung für den Fall jenes Autors zutreffen kann, so ist sie doch für meine Fälle — ich habe vor allem die beiden zuerst mitgetheilten im Auge, da der letzte nicht uncomplicirte Verhältnisse zeigt — nicht gut annehmbar, da hier die Ausdehnung und Intensität der Pigmentirung viel zu gering sind. Eine nachträgliche Abnahme der Pigmentirung, welche zuerst etwa den ganzen verdichteten Bezirk der Iris eingenommen hätte, wäre freilich denkbar, aber nicht sehr wahrscheinlich. Glaubhafter erscheint es jedenfalls, in dem Pigment erst etwas Secundäres zu erblicken und als das Frühere eine »Verdichtung« des Irisgewebes anzunehmen. Eine solche ist zweifellos vorhanden. Es fragt sich nur, ist sie primär vorhanden, und etwa durch ungenügende Resorption der oberflächlichen Schichten der Lamina iridopupillaris entstanden zu denken, oder ist sie secundär im Anschluss an eine

circumscripte Entzündung aufgetreten. Die Veränderung wäre also dann als Narbe zu deuten. Bei der jetzt vorherrschenden Tendenz intrauterine Entzündungen als Ursache von Missbildungen nicht anzuerkennen, wird die letztere Auffassung auf Widerspruch stossen; auch mir scheint sie, da sonst keinerlei Anzeichen abgelaufener Entzündung vorhanden waren, in dieser Form nicht wahrscheinlich. Möglich wäre höchstens etwa eine Combination beider Auffassungen in der Weise, dass man an einer Stelle eine »ungenügende« Resorption der vorderen Schichten der Lamina irido-pupillaris annimmt, und dieses embryonale relativ undifferenzirte, dem Granulationsgewebe vielleicht nicht unähnliche Gewebe, hätte dann secundär eine Art »Narben«schrumpfung erfahren. Im dritten Falle hätten wir dann im benachbarten Colobomgebiet eine zu starke Resorption anzunehmen.

Die primären Ursachen anzugeben, ist natürlich bei dem schon sehr stark hypothetischen Character der bereits gegebenen Ausführungen erst recht nicht möglich.

Für so ganz unbegründet kann ich es aber nicht ansehen, wenn man wenigstens eine Art von Vernarbung in den vorstehenden Fällen annimmt[1]). Denn auch in dem nachfolgend beschriebenen Fall, der ebenfalls wohl zweifellos eine congenitale Anomalie der Iris zeigte, ist diese kaum anders denn als Narbe aufzufassen.

Fall 32. 49jähr. Frau, welche wegen abnehmenden Sehvermögens des linken Auges zur Untersuchung kommt. Sie weiss nichts von Entzündung. S R $^6/_8$, — 1,0 $^6/_6$, L E Fingerzählen in 2 m. Die Herabsetzung des Visus L erklärt sich durch chorioretinitische Veränderungen in der Maculagegend. Am rechten Auge findet sich temporal unten ein schmaler, hell weisser Gewebsstreifen dem Irisgewebe am Pupillarrande aufgelagert. Das angrenzende Irisgewebe erscheint derb ohne feinere Zeichnung und ganz leicht pigmentirt. Die Fasern des Pupillartheils und auch des Ciliartheils scheinen in den angrenzenden Partien alle nach diesem Bezirk verzogen. Der kleine Kreis fehlt in der verdichteten Irispartie. Das mesodermale Irisgewebe ist im Pupillartheil stark atrophisch, so dass das Pigmentblatt durchschimmert. Auf der Linsenvorderkapsel finden sich einige graue Pünktchen, offenbar Reste der Pupillarmembran. Auf Licht verengert sich die Pupille, welche bei mittlerer Weite kaum eine Entrundung aufweist, ziemlich prompt. Dagegen findet auf Homatropin nur eine beschränkte Erweiterung statt, denn der weisse Strang am Pupillarrand verhindert offenbar eine Aus-

[1]) In diesem Sinne haben sich zur Erklärung der gleichen oder ähnlicher Anomalien auch Gloor (168) und v. Mittelstädt (Arch. f. Augenhlk., Bd. 9) vermuthungsweise geäussert.

dehnung in diesem Bezirk. Die benachbarten Theile der Iris zeigen dabei eine zunehmende Spannung. Die Figur 43 versucht, eine Anschauung von den beschriebenen Verhältnissen bei mittlerer Mydriasis zu geben.

Es kann wohl diese Veränderung in der Iris nicht gut anders gedeutet werden, wie als eine Art Narbe. Die Patientin war bereits vor mehreren Jahren in Behandlung der Würzburger Klinik gewesen, konnte aber weder über ihre damalige Erkrankung noch über den genauen Zeitpunkt ihres klinischen Aufenthaltes Angaben machen. Meine Nachforschungen in den Journalen der Klinik blieben deshalb leider ergebnisslos. Immerhin dürfte wohl an der congenitalen Natur der Affection kein Zweifel sein, da Patientin niemals ein Trauma erlitten hat. Ich verzichte darauf mich auf Speculationen über die Ursache der Anomalie einzulassen — vielleicht ist auch hier eine mangelhafte Resorption einzelner Theile der Lamina irido-pupillaris der Anlass gewesen.

Zum Schlusse sei noch mit wenigen Worten des superficiellen Coloboms im Falle 31 gedacht. Dass es sich wirklich um ein solches handelt, erscheint mir nicht zweifelhaft. Ich lasse dabei dahingestellt, ob es mit den echten totalen Colobomen in Zusammenhang steht. Es könnten dann wegen seiner Lage nur die atypischen Colobome in Frage kommen. Ein superficielles Iriscolobom nach unten hat v. Reuss (114) beschrieben, von dem es mir aber nicht sicher erscheint, ob er mit unserem Falle in Parallele gesetzt werden kann. Eher lässt sich das wohl von den Beobachtungen von Thye (205) sagen, nur waren hier die Defecte in dem vorderen Irisblatte in grösserer Zahl und Ausdehnung vorhanden und erstreckten sich stellenweise auch noch auf das hintere Blatt der Iris, sodass also eine vollständige Lochbildung vorlag. Thye nimmt eine abnorme Entwicklung der Irisblätter an, welche vererbbar sein musste, da die Anomalie sich bei Vater und Sohn zeigte. Für unseren Fall könnte, wie oben bereits angedeutet, auch an eine über das Maass hinausschiessende Resorption im Gebiet der Lamina irido-pupillaris gedacht werden — eine Art Gegenstück zur abnormen Persistenz von Theilen der Lamina irido-pupillaris. Ueber die Ursache jener zu ausgiebigen Resorption lässt sich natürlich nichts sagen.

Noch weniger dürfte über die Aetiologie eines Irisdefectes zu sagen sein, welcher vorwiegend das retinale Blatt betraf. Der Fall möge kurz hier noch Erwähnung finden[1]).

---

[1]) Einen Fall, bei dem es sich um eine anscheinend ähnliche Lochbildung in der Iris handelte, hat Polte (200) beschrieben.

Fall 33. 43jähr. Brauer, welcher wegen presbyopischer Beschwerden die Klinik aufsucht. Vis. beiderseits = $^6/_6$, E. Am linken Auge findet sich temporal unten nahe am Pupillarrande ein kleiner lochförmiger Defect in der Iris, welcher aber fast ausschliesslich auf das Pigmentblatt beschränkt ist. Das mesodermale Blatt zieht in Form feiner grauer Fasern über den Defect hinweg. Doch ist sicher auch die Dicke dieses Irisblattes erheblich vermindert. Etwas nach oben aussen findet sich in der Iris ein verwaschener hellgelber Pigmentnaevus. Rothes Licht liess sich beim Durchleuchten nicht erhalten. Das Pupillenspiel war in keiner Weise gestört, die Pupille selbst dagegen war an der Stelle des Defectes ein wenig ausgebuchtet (s. Fig. 44). In wie weit das auf einen Defect in dem M. sphinkter zu beziehen sein dürfte, lasse ich unentschieden.

Einige mir wesentlich erscheinende Punkte herausgreifend, lässt sich über diesen Abschnitt folgendes zusammenfassend sagen:

Persistenz von Resten der Membrana pupillaris wird ungleich häufiger beobachtet, als diejenige der beiden anderen Abschnitte der Tunica vasculosa lentis.

Membranöse Reste der Pupillarmembran sind sehr viel seltener, als faden- oder punktförmige, bei denen die letzteren im allgemeinen ebenfalls wieder öfter vorkommen, als die ersteren. Es besteht eine continuirliche Reihe von Erhaltensein fast der ganzen Pupillarmembran bis zur völligen Resorption d. h. bis zum normalen Verhalten.

Die punktförmigen Reste auf der vorderen Linsenkapsel sind z. Th. sicher als Reste der Gefässe der Pupillarmembran zu betrachten.

Auch nach Ablauf der ersten Lebenszeit findet eine weitere Resorption abnorm persistirender Reste der Pupillarmembran statt.

Die stärker pigmentirten Augen zeigen ungleich häufiger Reste der Pupillarmembran, als die weniger pigmentirten.

Der bisher als Axiom geltende Satz, dass Reste der Pupillarmembran immer aus der Vorderfläche der Iris entspringen, kann in dieser extremen Auffassung kaum aufrecht erhalten werden. Es können als nicht entzündlichen Ursprungs zu deutende Gewebspartien in seltenen Fällen auch aus dem Pupillarrande (soweit er klinisch als solcher imponirt) entspringen. Von Wichtigkeit ist hierbei das Verhalten des Umschlagsrandes der secundären Augenblase.

III. Pathologisch-anatomischer Theil.

Es würde zu weit führen, wenn ich hier auf die nicht geringe Zahl von pathologisch-anatomischen Befunden zurückgreifen wollte, bei denen Residuen des hinteren Abschnittes der gefässhaltigen Linsenkapsel gefunden worden sind. Meist waren die betreffenden Fälle nicht rein, d. h. es fanden sich noch andere schwere Complicationen vor, wie Mikrophthalmus, Linsenverlagerungen, Glaskörperstränge. Die letzteren freilich stehen in engem Zusammenhang mit den Gefässen der Linsenkapsel bezw. der Arteria hyaloidea oder sind doch aus denselben hervorgegangen. Jedoch sind die Verhältnisse auch dann stets so complicirt gewesen, dass ich mich damit begnügen möchte, nur auf einzelne Arbeiten hinzuweisen; zumal mir eigenes Material in dieser Richtung nicht zur Verfügung steht.

Hierhergehörige Fälle sind genauer beschrieben worden u. A. von Hess (129), Salffner (190), de Vries (208). In bindegewebige Stränge, welche aus der Papillengegend zur hinteren Linsenfläche bezw. zur Corneoskleralgrenze zogen, fanden sich Gefässe, welche zweifellos als dem Verzweigungsgebiet der Arteria hyaloidea angehörig zu betrachten waren. Mayerhausen (100) fand ausgedehnte Reste der Tunica vasculosa bei einer albinotischen Kaninchenfamilie.

Einen anscheinend relativ uncomplicirten Fall konnte Bock (151, S. 135) untersuchen. Es fand sich von dem Opticuseintritt ausgehend ein in der Achse des Glaskörpers verlaufender Strang, der leicht isolirbar und resistent war und nach vorne sich fächerförmig ausbreitete. Während im hinteren Abschnitte kein durchgängiges Gefäss vorhanden war, waren in dem fächerförmigen vorderen Abschnitte collabirte, theilweise verödete Gefässe erkennbar, »die sich durch ihre Kerne deutlich abgrenzten und durch den Mangel an elastischem Gewebe auffielen. Sie liessen sich auf längere Strecken bis zu spitzwinkligen Theilungen verfolgen«. Ob sie bis zur hinteren Linsenfläche reichten, ist aus der mir zur Verfügung stehenden Notiz nicht zu ersehen.

Eine kurze Beschreibung des makroskopischen Verhaltens eines persistirenden Canalis Cloqueti, welcher in seiner Totalität erhalten war, giebt Manz (63). Die Arteria hyaloidea sass als kleiner solider Zapfen der Papille auf.

Anatomische Untersuchungen von Augen mit persistirender Pupillarmembran sind öfters angestellt worden. Die älteste Beobachtung ist diejenige von Wrisberg (5). Da jedoch eine histologische Unter-

suchung natürlich nicht vorliegt — die injicirten Gefässe, welche von Pupillarrand zu Pupillarrand zogen, wurden nur makroskopisch untersucht — bleibt die Diagnose unsicher.

Das gleiche muss von einer ähnlichen Beobachtung Römer's (17) gelten, zu der v. Ammon (25) in seinem Atlas die Abbildungen giebt. Weber (27) hatte für diesen Befund unbedingt einen entzündlichen Ursprung angenommen, was ich mit Rücksicht auf die Dicke der das Pupillargebiet durchziehenden Gefässe ebenfalls für sehr wahrscheinlich halte. Ziemlich sicher als wirkliche Reste der Pupillarmembran anzusprechen sind aber wohl die Befunde an zwei kindlichen Augen (auch bei Römer's Fall handelte es sich um ein halbjähriges Kind, bei Wrisberg's um ein 4jähriges), welche v. Ammon beschreibt und abbildet (25, Taf. XIII, Fig. 8 und 9). Nach Injection des Arteriensystems liess sich nachweisen, dass zu denjenigen Stellen, welche in vivo als Pupillarmembranreste erschienen waren, kleine injicirte Gefässe aus der Iris sich begaben.

Die Möglichkeit entzündlichen Ursprungs lässt sich freilich mit Sicherheit auch hier nicht ausschliessen.

Bei Gelegenheit der anatomischen Beschreibung zweier Augen mit Iris- und Aderhautcolobom erwähnt Manz (62), dass sich im oberen Theil der Pupille des einen Auges einige sich durchkreuzende Fäden als Reste der Pupillarmembran fanden, welche Manz als Residuen der grösseren Blutgefässe deutet. Aehnliche z. Th. noch mit einem Lumen versehene Gefässbogen fanden sich am anderen Auge, welche ihren Ursprung von der Irisvorderfläche nahe vom Pupillarrande aus einem zellreichen Gewebe nahmen. Zwischen den Gefässbogen fand sich stellenweise eine strukturlose Membran ausgespannt.

Heinrich Müller (26) berichtet kurz über einen im 9. Monat gestorbenen Fötus, bei welchem die Pupillarmembran noch vorhanden war und sich durch bedeutende Dicke und die Anwesenheit von Pigmentzellen auszeichnete, ausserdem war Kapselstar vorhanden.

Beiläufig und ohne nähere Beschreibung finden sich Reste der Pupillarmembran auch sonst öfter erwähnt z. B. von Bach (167), Treacher Collins (160, S. 96).

Genauere histologische Beschreibungen der persistirenden Pupillarmembran sind von Cohn (83), van Duyse (116), Wicherkiewicz (126) und Rumschewitsch (130) gegeben worden. Die Präparate wurden mit Ausnahme des Falles von van Duyse, welcher den ganzen Bulbus untersuchen konnte, durch operative Eingriffe (Iridectomie oder Excision

der Membran selbst) gewonnen. Wedl und Bock (119) untersuchten die Pupillarmembranreste eines Leichenauges. Wegen der schlechten Erhaltung liess sich nur feststellen, dass die pigmentirten Stränge sich als collabirte Gefässe mit Andeutung eines Lumens erwiesen, welche von einer dicken, pigmentzellenhaltigen, bindegewebigen Scheide umgeben waren. An der Insertionsstelle auf der Linsenkapsel fanden sich mit mehreren Fortsätzen und hellem Kern versehene Pigmentzellen.

Ponfick und Marchand constatirten bei der Untersuchung des von Cohn excidirten Irisstückes, an welchem Pupillarfäden hängen geblieben waren, in diesen »ein dichtes Fasergewebe, parallelstreifig, da und dort besonders an den Umbeugungsstellen ganz leicht wellig, das mit reichlichen Capillaren durchzogen ist, die schlingenförmig umwendend unmittelbar daneben zurücklaufen. . . Ein Epithelbelag ist auf beiden Seiten nur vereinzelt nachzuweisen«. Die Oberfläche ist mit Pigmentkörnchen wie bestäubt, an einer Stelle ist ein grösseres Pigmentklümpchen zu sehen. Die Gefässe gehen aus denen der Iris hervor.

Wicherkiewicz erwähnt bei seinem Präparat »als Grundsubstanz reichliche Bindegewebszellen, von denen einige pigmentirt sind, getragen von einem Fasergewebe. Durch die ganze Membran ziehen feine Capillaren, erkennbar an der Intima und dem Endothel. Ausserdem sind hier und da einzelne Blutkörperchen, auch Pflasterepithel zu erkennen« (S. 53).

Rumschewitsch konnte feststellen, dass das Endothel der Irisvorderfläche sich sowohl auf die Vorder- als Rückfläche der Fasern fortsetzte, freilich nur in der Nähe der Iris, ohne jedoch auch hier eine continuirliche Schicht zu bilden, während die zwischen den Fasern ausgespannte Membran nur wenige spindelförmige Zellen zeigte, die nur selten Pigment enthielten; ausserdem fanden sich einige runde, den weissen Blutkörperchen ähnliche Zellen und sehr wenige runde Pigmentzellen.

In den Pupillarfasern selbst fanden sich

1. compactes Bindegewebe,
2. lange spindel- oder sternförmige Zellen,
3. runde, den weissen Blutkörperchen ähnliche Zellen,
4. spindelförmige oder rundliche Pigmentzellen,
5. Blutgefässe.

Letztere unterschieden sich dadurch von den Irisgefässen, dass ihre Maschen mehr in die Länge gezogen waren; sie gingen in diejenigen der Iris über und enthielten Blutkörperchen.

Am ausführlichsten ist die Beschreibung, welche van Duyse giebt. Ein kleiner vorderer Pyramidalstar sass der Mitte einer der vorderen Linsenkapsel aufgelagerten Pupillarmembranplatte auf (neben der sich noch eine kleinere fand). Von ihren vier Ecken gingen Pupillarfäden zum kleinen Kreise der Iris. Die centrale Platte bestand z. Th. aus kleinen Capillaren, kenntlich an Endothelkernen und einer mehr oder weniger entwickelten Adventitia (?); eine war noch blut-haltig; z. Th. fand sich Bindegewebe mit länglichen oder ovalen Zellkernen, dem vereinzelte Pflasterepithelzellen (?) aufgelagert waren. Dieselben fanden sich auch auf der freien Linsenvorderfläche. Die Pupillarfäden bestanden aus Gefässen und Bindegewebe mit spindelförmigen Zellen (hypertrophische Adventitia nach van Duyse?).

Ich bin in der Lage, einen weiteren anatomisch untersuchten Fall mitzutheilen. Bei dem oben (S. 69 f.) bereits klinisch beschriebenen Fall 9 wurde die stark geschrumpfte angeborene Cataract operirt. Es gelang nach Anlegung eines nasalen Lanzenschnittes, die Linse durch leichten Zug mittels der Kapselpincette in toto zu extrahiren. Die Heilung verlief ohne Störung. Das Präparat wurde mir von Herrn Professor Hess gütigst überlassen. Es besass rundliche Form und einen Durchmesser von ca. 5 mm, bei nur sehr geringer Dicke. Ich zog es deshalb vor, dasselbe in toto zu färben (Hämatoxylin, Eosin) nach voraufgegangener Fixirung in 10 % Formol und Härtung in aufsteigendem Alkohol. Es zeigte sich, dass das Präparat in dieser Form für den vorliegenden Zweck genügte.

In der Hauptsache besteht das Präparat aus degenerirten Linsenfasern. Central, auf der ursprünglichen Vorderfläche ist die Kapsel verdickt und stark in Falten gelegt; man sieht darunter in continuirlicher Lage das vordere Linsenepithel, welches ebenfalls in die Falten einbezogen ist.

An dieser centralen Partie haften nun drei derselben oberflächlich aufsitzende Gewebszipfel (s. Fig. 45). Nach unten (der ursprünglichen Orientirung entsprechend) geht ein mit dreieckiger Basis aufsitzender (ca. 1 mm langer) Strang ab, der mit abgerissenem Ende aufhört. Ein kürzerer, dünnerer findet sich oben rechts von dem ersten und ein dritter sich gabelförmig ansetzender oben links; das freie Ende hat

sich über die Ansatzstellen z. Th. hinübergelegt. Ein Vergleich mit Fig. 23 lässt ohne weiteres erkennen, dass das breiteste Band dem centralen Ende des unteren mittleren membranösen Restes entspricht, das obere rechte dem rechts von jenem gelegenen Faden, während das dritte Fädchen der centrale Theil des oben links entspringenden Fadens sein muss, dessen Anheftung an der Linse klinisch freilich nicht zu erkennen war.

Diese drei abgerissenen Bändchen standen nun, wie mit Sicherheit constatirt werden konnte, untereinander durch verbindendes Gewebe in Zusammenhang. Von dem rechten oberen liess sich überdies noch ein im Bogen verlaufender Zug Zellen nach oben verfolgen, der sich dann weiterhin verlor. Sicher vor der Linsenkapsel, also in der Ebene der Pupillarmembranreste, fand sich oberhalb des linken Fädchens eine durchlöcherte Membran, welche wohl ebenfalls als Residuum der M. pup. aufzufassen ist. Wegen der darunter liegenden Linse war die Sichtbarkeit erschwert. Dieses gilt in noch höherem Grade von einzelnen spindelförmigen Zellen, welche sich vor der verdickten Partie der Linsenkapsel fanden. Sie sind deshalb auch in der Zeichnung nicht wiedergegeben. Doch halte ich es für wahrscheinlich, dass eine zarte Membran auch das ganze Centrum oder wenigstens einen grossen Theil desselben bedeckte. Die Aehnlichkeit mit dem von van Duyse (116) abgebildeten Präparat würde dadurch noch grösser werden.

Ueber den feineren Bau mögen noch einige Worte gesagt sein. Mit Sicherheit als Reste der Gefässe anzusprechende solide oder mit einem Lumen versehene Stränge liessen sich nicht nachweisen. Doch glaube ich nicht fehl zu gehen, wenn ich den umgeschlagenen Zipfel des linken oberen Fadens und den nach rechts oben ziehenden Zug von Zellen als Reste von Gefässen ansehe. Die z. Th. doppelreihige parallele Anordnung der Zellen, welche eine gewisse Aehnlichkeit mit Endothelzellen besitzen, scheint mir hierfür zu sprechen. Auch sonst dürfte der gleichgerichtete Verlauf der Zellen (z. B. im unteren Bändchen) vielleicht in dieser Richtung zu deuten sein. Ob die vorhin erwähnten Fenster in den oberen Theilen der Membran, welche sich in noch schönerer Weise an der Basis des unteren Bandes zeigen, als bereits der Resorption anheimgefallene Zwischenstücke zwischen den ursprünglichen Capillaren aufzufassen sind, lasse ich dahingestellt. (Bei van Duyse sind sie angedeutet ebenfalls wiedergegeben.) Ihre Begrenzung wird z. Th. von Zellen mit ovalen Kernen gebildet (s. Fig. 46), deren Zellgrenzen jedoch nicht zu erkennen sind. Hinter diesen Löchern sind den Grund

ausfüllende ähnliche Zellen zu sehen (in der Figur fortgelassen). Ganz ähnliche ovale, zart granulirte Kerne, welche vereinzelte Kernkörperchen erkennen lassen, finden sich auch sonst allenthalben im Gewebe verstreut, vorzugsweise aber an der Basis des grössten Fadens. Zellgrenzen sind nirgends mit Sicherheit erkennbar. Das Grundgewebe besitzt entweder ganz homogenen Charakter oder wird namentlich nach der Peripherie (des breitesten Fadens, der vor allem in Betracht kommt) mehr faserig. Dementsprechend nimmt die Zahl langer, schmaler spindelförmiger Kerne zu, welche sich schliesslich nur noch allein vorfinden (siehe Fig. 47). Ganz vereinzelt liegen rundliche Kerne, von denen einer von einer Vacuole (?) umgeben in Figur 46 abgebildet ist. Dagegen ist die Zahl der Pigmentzellen ziemlich gross; z. Th. sind es mehr isolirt gelagerte, mit ovalem Kern und mehreren pigmenthaltigen Protoplasmafortsätzen, z. Th. sind ihre Kerne spindelförmig und tragen schmale, lang ausgezogene pigmentirte Fortsätze an jedem Ende (Fig. 46 und 47).

Die besprochenen Zellen mit ovalen Kernen zeigen eine gewisse Aehnlichkeit mit den in den Randtheilen der Pupillarmembran von Kaninchen vorkommenden Zellen (cf. Fig. 15), von denen sie vielleicht abstammen, während die pigmenthaltigen Zellen von den in der Iris vorkommenden Chromatophoren morphologisch nicht unterschieden werden können.

Die anatomische Untersuchung in unserem Falle hat also Folgendes ergeben:

Stellenweise gefensterte Membran von z. Th. homogener, z. Th. faseriger Grundsubstanz, welche ausser Resten von Capillaren, Zellen mit ovalen oder spindelförmigen Kernen zeigt. Ausserdem finden sich Pigmentzellen. Die Gesammtstructur ist viel derber als diejenige der fötalen Pupillarmembran, welche zudem niemals Pigmentzellen besitzt.

Anatomische Befunde vom Menschen über die punktförmigen Residuen der Pupillarmembran auf der vorderen Linsenkapsel liegen in uncomplicirten Fällen m. W. noch nicht vor. Nur zwei Thieraugen sind bisher darauf näher untersucht worden.

Mayerhausen (100) fand an einem Kaninchenauge, dass sich in den braunen Auflagerungen Hämotoidinkrystalle fanden. Leider war mir das Original der Arbeit nicht zugänglich.

Apetz (176) fand an einem Katzenauge, welches in vivo im Pupillargebiet eine stark pigmentirte, persistirende Pupillarmembran dargeboten hatte, grössere Auflagerungen auf der Linsenkapsel, die aus

einem faserigen Gerüste mit massenhaften Pigmentzellen bestanden, während kleinere rundliche Auflagerungen in der Mitte häufig ein kleines Lumen aufwiesen, weshalb Apetz sie als wahrscheinliche Gefässreste deutet. »Diese Pigmentanhäufungen lagen nun theils der Linsenkapsel lose auf, theils erstreckten sie sich mit zackenförmigen Stielen hinein in die Kapsel selbst, manchmal sogar bis zur Epithellage«. Zwischen den Pigmentklümpchen zog auf der Kapsel stellenweise eine feine faserige Membran, welche einzelne Pigmentzellen zeigte. Demnach scheint also wenigstens stellenweise eine richtige membranöse Auflagerung bestanden zu haben. Sehr eigenartig und schwer zu erklären ist das Eindringen der Pigmentzellen in und unter die Linsenkapsel.

Als »zufälliger« — eventuell aber sehr wichtiger — »Nebenbefund« »konnte auf der Hinterfläche der sonst normalen Hornhaut, und zwar etwas seitlich vom Hornhautcentrum, ein kleiner langgestreckter unregelmässiger Pigmentherd constatirt werden.« Wenn es sich nicht bei den ganzen beschriebenen Veränderungen um Reste einer Entzündung handelt, was m. E. nicht mit Sicherheit auszuschliessen ist[1]), so hätte der letzte Befund besonderes Interesse, weil er einen anatomischen Befund der sonst nur klinisch beobachteten Melanosis corneae darstellen würde.

Bisher sind vier Fälle von Membrana pupillaris corneae adhaerens anatomisch untersucht worden, alle betrafen kleine Kinder, bezw. Föten. Während in dem Falle von Wintersteiner (212) sicher ein perforirendes Hornhautgeschwür blennorrhoischen Ursprungs vorausgegangen war, dürfte eine entzündliche Entstehung in dem Falle von Treacher Collins (160, S. 101 f.) höchst wahrscheinlich auszuschliessen sein, während in dem Falle von Hippel's (215) sicher eine solche nicht vorausgegangen war. Der Fall von Ballantyne (214), der einen siebenmonatlichen Fötus betraf, scheint mir — nach dem Referat zu urtheilen — nur sehr bedingt hierher zu gehören.

Genauer beschrieben ist nur die Beobachtung v. Hippel's, von der nur hervorgehoben sei, dass ein aus der Corneoscleralgrenze stammendes gefässreiches mesodermales (undifferenzirtes) Gewebe continuirlich mit den hinteren Hornhautlamellen und weiterhin mit der Pupillarmembran zusammenhing. Der Endothelbelag der Hornhaut-

---

[1]) Die Auflagerung auf der Linsenkapsel in dem von Da Gama Pinto (106) beschriebenen Bulbus ist wohl als sicher entzündlichen Ursprungs und nicht als Rest der Pupillarmembran zu deuten.

hinterfläche war an jener Stelle unterbrochen und liess sich auch noch auf dem Mesodermzapfen nachweisen.

Es hat sich bei allen genauer anatomisch untersuchten Fällen von abnorm persistirenden Resten der Tunica vasculosa lentis ein, von der fötalen Structur abweichendes, Verhalten in dem Sinne ergeben, dass die persistirenden Reste ein ungleich derberes Gefüge zeigten und auch sonst in mancher Hinsicht in ihrem Bau Abweichungen von dem Verhalten beim Fötus darboten. Insbesondere ist das Vorkommen von Pigmentzellen in den Resten der Pupillarmembran hervorzuheben, da die fötale M. pup. dieselben nicht zeigt. Diese Punkte sind bereits von Rumschewitsch (130) betont worden.

IV. Theoretischer Theil.

In den voraufgehenden Abschnitten war es naturgemäss nicht möglich, theoretische Betrachtungen gänzlich auszuschliessen, zumal wenn sich eine bestimmte Frage mit wenigen Worten erledigen liess. Im folgenden sollen darum nur noch einige Punkte kurz im Zusammenhang besprochen werden, welche eine etwas allgemeinere Bedeutung besitzen. Es handelt sich hier hauptsächlich um Fragen, welche die persistirende Pupillarmembran betreffen, da einige theoretische Ausführungen, welche sich auf den hinteren Abschnitt der Tunica vasculosa beziehen, bereits oben (S. 54) gegeben worden sind, und wir über die Ursache der Persistenz hier eher noch weniger wissen, wie bei dem vordersten Abschnitt der Tunica vasculosa lentis. Ich beschränke mich daher darauf, nur auf die diesbezüglichen Ausführungen von Hess (129), Eversbusch (90) und neuerdings vor allen von de Vries (208) zu verweisen.

Wie im vorigen Abschnitt gezeigt wurde, hat sich in allen anatomisch untersuchten Fällen von persistirender Pupillarmembran ein Unterschied gegenüber der normalen fötalen in der derberen Structur jener ergeben, sowie in dem abnormen Vorkommen von Pigmentzellen.

Es ist darum von den Autoren (Rumschewitsch, v. Hippel) der Schluss gezogen, dass die Ursache für das abnorme Persistiren in einer von vorneherein gegebenen abnormen Entwicklung der Pupillarmembran zu suchen sei — insbesondere spiele hierbei auch die abnorme Pigmentirung eine Rolle. Als unterstützend für die Auffassung lässt sich streng genommen nur der Fall von H. Müller (26), welcher einen

neunmonatlichen Fötus betraf, anführen, der die besprochenen Veränderungen der Structur der Pupillarmembran ebenfalls zeigte, aber den Autoren nicht bekannt gewesen zu sein scheint. Alle anderen genauer anatomisch untersuchten Fälle betreffen Individuen von wenigstens einigen Lebensjahren.

Darum kann mit Sicherheit wohl kaum ausgeschlossen werden, dass wenigstens ein Theil der histologischen Aenderung erst späteren Ursprungs ist, insbesondere die Pigmentirung, und dass die eigentliche Ursache für abnormes Persistiren eine andere ist[1]). So und so viele Reste bei Neugeborenen verfallen einer schnellen Resorption; dass sie bei manchen dauernd bestehen bleiben, kann erst Folge secundärer Veränderung sein. Denn jedenfalls müssen wir wenigstens für die Zeit des Wachsthums des kindlichen Auges auch ein solches der abnormen Reste annehmen, solange dieselben noch eine Blutversorgung besitzen. Die Resorption mag wohl schon nebenher gehen, setzt aber in voller Stärke erst erheblich später ein (s. o. S. 110).

Es dürfte demnach diese Art der Erklärung, welche ja auch über die primäre Ursache nichts ausssagen will, wohl noch eine Erhärtung erfahren müssen, insbesondere durch anatomische Untersuchung bei Neugeborenen oder Frühgeburten mit persistirender Pupillarmembran.

Zu berücksichtigen ist ferner, dass an ausgetragenen Früchten geschweige an älteren Kindern ja bisher noch nie eine vollständige persistirende Pupillarmembran beobachtet, noch weniger anatomisch untersucht worden ist. Es müsste also angenommen werden, dass die Ursache für die abnorme Ausbildung der Membran nur auf einzelne Stellen eingewirkt hätte.

Weiter ausgreifende Erklärungen für das abnorme Persistiren haben v. Michel (80), Spörl (196) und Lepage (185) zu geben versucht. Der letztere glaubt hierin eine Manifestation der hereditären Syphilis zu sehen. Er begründet diese Ansicht durch das Vorkommen stärkerer Entwicklung der Adventitia der Gefässe, wie sie anatomisch gefunden worden. Ausserdem erscheint ihm das gleichzeitige Vorkommen anderer

[1]) Zu berücksichtigen bleibt freilich der hohe Procentsatz, welchen die braunen Augen an persistirenden Resten aufweisen und der nicht nur auf Beobachtungsfehler zu beziehen ist. Wenn demnach auch die (abnorme) Pigmentirung sowohl der Pupillarmembranreste als auch die (normale) der Iris erst postfötal vor sich geht, so müssen doch wohl auch schon vorher gemeinsame Gründe hierfür im Spiele sein.

Missbildungen (Hasenscharte u. dgl.) in derselben Richtung deutbar zu sein.

Hiergegen lässt sich die Continuität in der Reihe der abnormen Reste, von minimaler Ausdehnung bis zu erheblicher Grösse und die damit gegebene grosse Häufigkeit der Reste anführen. Abgesehen davon, dass man nicht voraussetzen kann, dass die — wie die Dermatologen annehmen — alle Individuen der civilisirten Nationen betreffende Durchseuchung mit dem syphilitischen Virus die Ursache sein kann, die nur in ca. 30 % der Individuen (s. o.) wirksam würde, so muss die Hypothese schon aus dem Grunde abgelehnt werden, weil ja nicht anzugeben ist, welche Ausdehnung die Reste im Minimum haben müssen, um hereditär-luetischen Ursprungs zu sein.

Eine Ablehnung hat bereits die Plicatheorie v. Michel's durch E. v. Hippel erfahren, weshalb ich nicht näher auf sie einzugehen brauche.

Spörl hat die Ursache in einer mangelhaften Entwicklung der vorderen Kammer und einer dadurch bedingten zu geringen dehnenden Kraft gesehen. Er geht dabei von der Annahme aus, dass die normale Rückbildung durch diese Momente bedingt wird. Eine Stütze glaubt er in dem häufigen gleichzeitigen Vorhandensein von Hyperopie zu sehen, welche seiner Ansicht nach durch dieselben Ursachen zu Stande kommt (zu geringe Entwicklung des vorderen Augenabschnittes). Diese Auffassung kann, wie ich oben gezeigt habe, noch nicht als bewiesen gelten.

Sollte sich das häufige Zusammentreffen von ausgedehnten Resten mit Hornhautastigmatismus bewahrheiten (s. o. S. 109), so würde darin freilich bei der ursprünglich gemeinsamen Anlage von Cornea und Pupillarmembran ein Hinweis für die Richtung, in der eine für beide Anomalien gemeinsame Erklärung eventuell zu suchen sein würde, gegeben sein. Bei der Erblichkeit des Astigmatismus würde auch ein hereditäres Vorkommen von M. pup. persistens verständlicher werden.

Wir müssen also sagen, dass wir über die wirklichen Ursachen der abnormen Persistenz der Pupillarmembran noch weniger wissen, wie über die Gründe ihres normaler Weise stattfindenden Verschwindens. Nur soviel ist sicher, dass die Intensität der Störung in Relation zu der Grösse der Reste stehen dürfte.

Möglicher Weise ist auch die Qualität der Störung nicht immer die gleiche.

Jedenfalls liegt aber der Zeitpunkt, an dem die Störung einsetzt, in den verschiedensten Phasen der Entwicklung. Bei den aus dem kleinen Iriskreise entspringenden Resten dürfte derselbe höchst wahrscheinlich später liegen, als in denjenigen Fällen, bei denen der Ursprung näher zum Pupillarrand oder gar im Pupillarrand selbst gelegen ist. Diese Annahme ist dann als sicher zutreffend zu bezeichnen, wenn für die Persistenz und die nicht bis zum kleinen Kreis stattfindende Verlegung des Ansatzes bezw. Ursprungs, d. h. für die Abhebung der Membrana pupillaris vom unterliegenden Gewebe, dieselbe Ursache anzunehmen wäre, was wir freilich nicht wissen können. Jedenfalls einer früh eintretenden Störung, d. h. vor der endgültigen Bildung der Vorderkammer muss die M. pup. corneae adhaerens, sofern sie auf unvollständiger Trennung der primitiven Cornea beruht, ihre Entstehung verdanken. Diese Störung dürfte etwa in den 6. Monat zu verlegen sein, weil sich die Anhaftungsstelle der Fäden an der Cornea und die Localisation der Pigmentpünktchen bei der mit jener Anomalie ja eng verwandten Melanose der Cornea in der Mitte ihrer Rückfläche findet. Es heisst das, dass die Spaltung der primitiven Cornea in der Peripherie ungestört hatte vor sich gehen können. Möglicher Weise ist im Falle der M. pup. corneae adhaerens eine nicht vollständige Entwicklung des Endothels an der Hornhautrückfläche die Ursache (cf. anat. Befund v. Hippel's) für die Anomalie, da dieses ja bereits vor Herstellung der Vorderkammer normaler Weise in toto vorhanden ist.

Eine secundäre Verwachsung zwischen Hornhaut und Pupillarmembran nimmt Zweig (216) an. Dieselbe soll durch die bei Hypermetropie vorhandene geringe Tiefe der Vorderkammer in der Weise zu Stande kommen, dass die durch das Kammerwasser, dessen Secretion in die hinterste Kammer erfolgt, vorgewölbte Membran mit der Hornhaut verwächst. Hiergegen spricht, ausser dem eben citirten Befunde v. Hippel's der bisher noch nicht gelieferte Beweis, dass Hypermetropie wirklich zur Persistenz der Pupillarmembran prädisponirt.

Eine zeitlich relativ früh einsetzende Störung werden wir auch in denjenigen Fällen anzunehmen haben, bei denen sich eine membranöse Auflagerung auf der Linsenkapsel findet. Denn, wenn auch entwicklungsgeschichtlich noch nicht sicher erwiesen, dürfte während der letzten Zeit ihres Bestehens sich die M. pupillaris von der vorderen Linsenfläche abheben. Auch punktförmige Reste könnten hierbei dann zurückbleiben.

Zu besprechen bleiben die Fälle, in denen die Reste aus dem Pupillarrande entspringen. Wenn ich für diese den in früheren Stadien

der Entwicklung innigen Contakt zwischen retinalem und mesodermalem Irisblatt zum Umschlagsrande des ersteren herangezogen habe, so meine ich damit nicht, dass die Störung bereits in jener Zeit eingesetzt hat. Denn zu jener Zeit ist ja die Breite der »Iris« noch sehr gering, insbesondere findet ja die Entwicklung des Pupillartheiles erst später statt. Es kann also nur ein Fortbestand des primitiven Zusammenhanges möglich sein auch in der Entwicklungsperiode, in der der Pupillartheil sich auswächst [1]), worüber wir aber noch nicht genügend unterrichtet sind. Voraussetzung ist, dass dadurch keine Störung in der Ausbildung des retinalen Antheiles des Pupillartheiles gesetzt wird.

Es ist aber auch möglich, dass erst secundär wieder eine Verklebung der Pupillarmembran, welche bereits ihren Ansatzpunkt peripherwärts verlegt hatte, mit der Unterlage eintritt. Diese Annahme scheint mir aber weniger wahrscheinlich zu sein. Man könnte allenfalls geneigt sein, in dem Falle 9 (s. Fig. 23), bei dem ja die persistirende Membran mit dem unterliegenden Gewebe bis zum Pupillarrande verwachsen war, eine Stütze für diese Ansicht zu sehen, da die Iriszeichnung in toto verwaschen war. Dieses könnte auf abgelaufene entzündliche Vorgänge bezogen werden, wahrscheinlicher erscheint mir jedoch eine mangelnde Rückbildung des zur Resorption bestimmten Gewebes. Aehnlich liegen die Verhältnisse im Fall 16 (Abb. 30).

Mehrfach ist bereits auf die Bedeutung des Ectropium des Pigmentblattes für diese Form hingewiesen worden, da dasselbe bei seiner Ausbildung möglicher Weise den Anstoss dazu giebt, dass sich die Loslösung der Pupillarmembran von der Unterlage in der Gegend des Pupillarrandes vollzieht. Wie ich nachträglich sehe, scheint sich diese Auffassung derjenigen von Gallenga (222) zu nähern, welcher ebenfalls den engen Contact zwischen Pupillarmembran und Umschlagsrand des Retinalblattes in früheren Stadien hervorhebt und (in Umkehrung der von mir gegebenen Anschauung) in einer zu frühen Abhebung der Pupillarmembran in der Gegend des Pupillarrandes die Ursache für die Entwicklung des abnormen Ectropium uveae sieht. Ausserdem soll hierfür auch noch eine mangelhafte Rückbilduug des Sinus zonularis (v. Szili 191) erforderlich sein. Von Wichtigkeit erscheint mir vor allem, dass auch Gallenga den engen Zusammenhang zwischen Pupillarmembran und Umschlagsrand des Pigmentblattes betont. Dass derselbe

[1]) Ich verdanke einen Hinweis auf diese Erklärung Herrn Professor Dr. O. Schultze.

sogar zu einer Verwachsung mit dem angrenzenden mesodermalen Gewebe führen kann, beweisen meine beiden Fälle 5 (Fig. 18) und 27 (Fig. 38 b), bei denen eine Verbindung zwischen Fasern (Gefässen) der M. capsulo-pupillaris bezw. M. pupillaris mit einem Ectropium des Pigmentblattes oder Abkömmlingen desselben, zu constatiren war[1]).

Ueber die Natur der auf der Linsenvorderfläche vorkommenden Pigmentpunkte war man sich früher nicht vollkommen klar. Wenn es auch jetzt keinem Zweifel unterliegt, dass dieselben als Residuen der Pupillarmembran aufzufassen sind, so ist es doch noch nicht vollkommen sichergestellt, welche histologische Beschaffenheit sie besitzen und wie sie zu Stande kommen. Nagel (bei Wendel 136, S. 350) glaubte für sie ein »Haftenbleiben einzelner dünner Fetzen der Pupillarmembran an der äusseren Schicht der vorderen Linsenkapsel bei dem Vorgange der spontanen Lösung der Membran in der letzten Zeit des Fötallebens« annehmen zu sollen, wobei vielleicht auch »ein gewisses pathologisches Verhalten, wie überhaupt zur Persistenz von Resten der Pupillarmembran« im Spiele sein könnte. Unterstützt wird diese Anschauung durch die Beobachtung Königstein's (78), dass es nicht immer gelingt, »die Pupillarmembran unversehrt zu erhalten, sie klebt der Linse bes. in der Gegend des vorderen Poles, an und es bleiben oft Reste derselben auf der Linse haften«. Daraus sollte sich nach Spörl die (vorwiegende) Localisation der Pigmentpünktchen in der Mitte der Linsenkapsel erklären. Ich kann mich diesen Anschauungen im Wesentlichen anschliessen nnd möchte nur bemerken, dass vielleicht eine verschiedene Bedeutung der punktförmigen Reste möglich ist. Während

[1]) Dass solche Verwachsungen zwischen Augenblase und Tunica vasculosa auch sonst vorkommen, geht aus den von de Vries (208, S. 563) citirten Beobachtungen hervor. In ähnlicher Weise ist wohl auch die Verwachsung von Ectropium und Linsenkapsel in Fall 27 (Fig. 38, a u. b) und Fall 28 (Fig. 39) zu erklären. Mir scheint es wahrscheinlich, dass in meinem Falle 27 die Verwachsung zwischen Pupillarfaden und Umschlagsrand der Augenblase den Anstoss zur Wucherung der letzteren gegeben hat. — Die Sache würde sich also dann hier umgekehrt verhalten, als in den typischen Fällen, für welche Gallenga's eben citirte Erklärung Gültigkeit besitzen kann. —

Dass der obere und auch der untere Pupillarrand eine Prädilectionsstelle für das Ectropium des Pigmentblattes bildet (s. o.), wird vielleicht dadurch verständlicher, dass auch bei Thieren (Pferd u. a.), welche (freilich bei querovaler Pupille) diese Wucherungen normaler Weise besitzen, ebenfalls der obere und untere Pupillarrand Sitz dieser Excrescenzen ist (cf. Gallenga, S. 109, oben).

manche durch ihre Sternform oder durch ihre im ganzen netzförmige Anordnung (s. Fig. 17, 32, 33) zweifellos als Reste des fötalen Gefässnetzes aufzufassen sind, scheinen die runden Pünktchen nicht so klar auf den gleichen Ursprung hinzuweisen. Freilich halte ich auch hier denselben für mindestens sehr wahrscheinlich. Dass jedenfalls nicht allgemein diese Pünktchen nur auf umgewandelte Blutreste [1]) zu beziehen sind, sondern dass ihnen zweifellos auch zellige Elemente zu Grunde liegen müssen, geht aus dem Vorkommen unpigmentirter oder besonders gefärbter (cf. Fall 18) Pünktchen hervor (vgl. auch den Fall von Ruhwandl (224) mit braunen Pünktchen an der Linsenhinterfläche).

Ob die im Verlaufe der Pupillarfäden häufig vorkommenden punktförmigen Pigmentklümpchen in Analogie zu den eben besprochenen Pünktchen auf der vorderen Linsenkapsel zu setzen sind, muss vorläufig unentschieden bleiben. Dafür spricht, dass sie sich mit Vorliebe an Kreuzungsstellen von Fasern — also an den Gabelungsstellen der Gefässe finden —, wenn die Reste netzförmig sind (s. z. B. Fig. 29a). In Fällen, wo Gabelungen fehlen, würden die Pünktchen dann die Stellen früherer Abzweigungen markiren. [Die kleinen sternförmigen Pünktchen auf der Linsenkapsel entsprechen wohl sicher auch früheren Gabelungen der Gefässe (cf. z. B. Fig. 17 u. 32)]. Die rundliche Form, welche die Pigmentpünktchen an den flottirenden Fäden annehmen, mag vielleicht auf die fehlende Befestigung auf der Unterlage zurückzuführen sein.

Es fragt sich nun, wann die Pigmentbildung in den Pünktchen auf der Vorderkapsel und in denen bei der Melanose der Cornea, für welche ähnliche Verhältnisse bestehen, vor sich geht. Da die stärkere Pigmentirung der (braunen) Irides fast stets erst einige Zeit nach der Geburt erfolgt (s. z. B. o., S. 105, Anm.), so wird man annehmen müssen, dass die Pigmentbildung auch in den von der Iris isolirten Residuen der Pupillarmembran erst postfötal vor sich gehen dürfte. Da derartige Residuen bei Neugeborenen bisher noch nicht constatirt sind, sind wir hier auf Vermutungen angewiesen. Es ergibt sich hierbei aber die Schwierigkeit, wie die Pigmentbildung in diesen mit der Blutbahn nicht mehr in Connex stehenden Gewebspartien zu Stande kommt. Nagel (136, S. 350) hatte eine spätere Entwicklung der vielleicht nur in ihren ersten Spuren während des Zusammenhanges mit den Gefässen angelegten Pigmentirung in diesen Gewebsresten angenommen. Da aber

[1]) cf. Mayerhausen (100), cit. oben, S. 126.

normaler Weise die fötale Pupillarmembran kein Pigment enthält, würden wir auch hier wieder die abnorme Pigmentirung als Ursache der Persistenz ansehen müssen (cf. dazu die oben gegebenen Ausführungen). Da nun aber die Art und Stärke der Pigmentirung oft in deutlicher Abhängigkeit von derjenigen der Iris steht [cf. Stock (187) und oben Fall 18], welche jedoch ihre definitive Färbung fast stets erst nach der Geburt erhält, so werden wir ein gleiches wohl mit Sicherheit auch für die erwähnten Reste annehmen müssen. Den Elementen derselben muss demnach die Fähigkeit mitgegeben sein, aus sich heraus nur mit Benutzung der im Kammerwasser vorhandenen Stoffe die Pigmentbildung in vorher bestimmter Weise vorzunehmen [1]).

Während das gleichzeitige Vorkommen von Resten der Pupillarmembran und angeborener Cataract wohl auf eine gemeinsame Ursache zurückzuführen ist, und daher keine Abhängigkeit der einen Anomalie von der anderen bestehen dürfte, erscheint mir ein Causalnexus bei den subcapsulären Trübungen, wie sie oben in 3 Fällen (23, 24, 25) beschrieben worden, nicht unmöglich. Durch frühzeitige Obliteration z. B. in einzelnen Bezirken der Pupillarmembran könnte die Ernährung der darunter gelegenen Linsenpartien leiden und Anlass zur Cataractbildung geben [2]).

Seefelder und Wolfrum (225) haben in ihrer kürzlich erschienenen Arbeit darauf hingewiesen, dass die bisher allgemein verbreitete Anschauung von einem Hinaufwachsen der Iris auf die Linsenvorderfläche nicht richtig sein dürfte. Sie schreiben darüber: »Pupillarloch und Linse sind in jungen embryonalen Stadien im Verhältniss zu ihren späteren Ausmaassen sehr klein, an Grösse sind sie einander ungefähr gleich. Beide vergrössern sich continuirlich bis zur Geburt und darüber hinaus. Das Wachsthum beider Gebilde ist aber ein ungleiches, denn der Durchmesser der Linse nimmt schneller zu als der Durchmesser der Pupille. Das Wachsthum der Linse ist, wie längst bekannt,

[1]) Ich verweise hier auf die Arbeit von Menacho, Melanosis des rechten Auges, (klin. Monatsbl. 1905, II, S. 389 ff.), welcher eine pathologische Pigmentbildung in der Hornhaut, ohne Vermittlung von Blutgefässen beobachtet haben will. Mir scheint es freilich nicht sicher, ob Gefässe gänzlich fehlten, da keine stärkere Vergrösserung bei der Untersuchung zur Anwendung kam.

[2]) Ich verweise hier auf den von de Vries (208, S. 566) festgestellten Befund von Epithelwucherung in der Linse, an denjenigen Stellen, an denen pathologische Stränge der Linse adhärent sind; die Wucherung fasst der Autor als secundär auf.

ein appositionelles am Aequator, während die Vergrösserung der Pupillarebene mit der Vergrösserung der Irisfläche verknüpft ist.

»Gewöhnlich pflegt man nun anzunehmen, dass die Iris auf der Linsenvorderfläche hinaufwächst. Ueberlegt man sich aber, dass die Grössenzunahme der Linse durch Apposition am Aequator zu Stande kommt und dass das Pupillarloch im Verhältniss zu jüngeren Stadien grösser geworden ist, so wird man zu der Annahme gezwungen, dass der Irisrand eine Rückwärtsbewegung vom vorderen Linsenpol nach der Peripherie macht und zwar in einer Grösse, die ungefähr der Vergrösserung des Pupillargebietes entspricht. Wir glauben also, dass man nicht annehmen kann, dass die Iris auf der Linse hinaufwächst und die Capsula vasculosa lentis in einen der Iris angehörigen und einen an der Linse verbleibenden Antheil spaltet«.

Während eine Anpassung unserer Vorstellungen in Bezug auf das Wachsthum der fötalen Tunica vasculosa lentis an diese Ausführungen nicht schwer ist — man muss nur ein selbstständiges Auswachsen der Gefässnetze in der Gegend des Linsenäquators annehmen — bringen sie gegen die Plange'sche Theorie der Entstehung der atypischen Iriscolobome (133) schwerwiegende Einwände. Jene Hypothese stützte sich darauf, dass häufig Reste der persistirenden Pupillarmembran mit (typischen oder) atypischen d. h. nicht nach unten gerichteten Colobomen beobachtet worden sind [s. auch Bock (151), S. 188]. Letztere wurden dann dadurch entstanden erklärt, dass die feste Adhärenz der M. pupillaris an der Linsenvorderfläche das Vorwachsen der Iris (sc. des Retinalblattes derselben) verhinderte.

Abgesehen von manchen anderen Bedenken (cf. Bock l. c.), beweist schon das Vorkommen von Brückencolobomen (falls in der Brücke die ektodermale Schicht vorhanden ist), dass diese Theorie allgemeine Gültigkeit jedenfalls kaum besitzen kann. Die oben citirte Bemerkung ist geeignet, die Bedenken gegen die Theorie zu erhöhen, gleichwohl bin ich der Ansicht, dass es genauer zahlenmässiger Angaben der Grösse der Pupille und des Linsendurchmessers und zwar für alle Stadien der Entwicklung bedarf, um sicher zu erweisen, dass nicht wenigstens in einem gewissen Abschnitt der Entwicklung auch ein Vorwachsen der Iris in dem bisher angenommenen Sinne stattfindet.

Auf Grund der vorstehenden Ausführungen müssen wir zu der Ueberzeugung kommen, dass wir, wie ja bei den meisten Missbildungen, ein auch nur einigermaassen sicheres Urtheil über die Ursachen des Zustandekommens der persistirenden Reste der gefässhaltigen Linsen-

kapsel noch nicht besitzen. Nach Beendigung der vorliegenden Arbeit erschien eine Abhandlung von Seefelder (227), welche geeignet erscheint, in dieser Frage uns dem Verständniss näher zu bringen. Dieser Autor konnte bei zwei menschlichen Föten das Vorhandensein einer Kerato-Iritis bei der histologischen Untersuchung feststellen. Abgesehen von der principiellen Bedeutung dieses Befundes für unsere Anschauungen über Missbildungen im Allgemeinen, bieten die Untersuchungen an dieser Stelle ein ganz besonderes Interesse, weil auch die noch vorhandene Pupillarmembran an dem entzündlichen Process Antheil nahm. Hinsichtlich der theoretischen Bedeutung, welche dieser Thatsache innewohnt, sei auf den folgenden Passus bei Seefelder verwiesen: »Die Thatsache, dass sich auch die Pupillarmembran sehr lebhaft an Entzündungsvorgängen betheiligen kann, ist sicher nicht ohne Bedeutung für die Entstehung von gewissen Synechien zwischen Iris und Linse, welche gemeinhin als Membrana pupillaris perseverans bezeichnet werden. Ich habe dabei allerdings nur die manchmal ziemlich breiten bandartigen Verbindungen im Auge, welche von dem kleinen Iriskreise zur Linse ziehen und an der Anheftungsstelle auf der Linsenkapsel von einem grauen Hof umgeben sind. Meiner Meinung nach dürfte diese Art persistirender Pupillarmembran ihre Entstehung häufiger, als vielfach angenommen wird, entzündlichen Vorgängen verdanken.

»Insbesondere wäre dann die feste Verwachsung zwischen Pupillarmembran und Linse, ferner die kapselstarähnliche Linsentrübung an der Ansatzstelle in befriedigender Weise erklärt.«

Wie Seefelder selbst ausdrücklich hervorhebt, möchte er nur für ausgedehntere Reste seine Erklärung angewendet wissen, denn für die minimalen Residuen (Fädchen, Punkte), welche so häufig vorkommen, kann eine entzündliche Entstehung wohl nicht angenommen werden. Von Bedeutung dürfte dagegen vielleicht die Beobachtung Seefelder's zur Erklärung der aus dem Pupillarrande entspringenden Gewebspartien sein.

Erklärung der Abbildungen.

Sämmtliche Zeichnungen wurden von Herrn Universitätszeichner W. Freytag hergestellt. Für die an der Zeiss'schen Loupe z. Th. unter sehr schwierigen Umständen angefertigten Bilder, bin ich dem Genannten besonders zu Dank verpflichtet.

Die Figuren 1 bis 8 sind nach Präparaten aus der Sammlung des hiesigen anatomischen Instituts gezeichnet, ich kann daher keine Angaben über Fixirung etc. machen.

Fig. 1. Vorderer Augenabschnitt einer 11 mm langen (Sch. St.) Schweineembryo. Longitudinalschnitt. Vergr. 130.

Fig. 2. Vorderer Augenabschnitt eines 13 mm langen menschlichen Embryo. Transversalschnitt. Vergr. 130 (cf. Kölliker 206, Fig. 17).

Fig. 3. Augenanlage eines 16 mm langen Schweineembryo. Transversalschnitt, Vergr. 65 (cf. Kölliker, l. c., Fig. 7).

Fig. 4. Rechte Hälfte des vorderen Abschnittes von Fig. 3. Vergr. 180.

Fig. 5. Horizontalschnitt durch den vorderen Augenabschnitt eines 4 cm langen Rindsembryo. Verg. 40 (cf. Kölliker, l. c., Fig. 15).

Fig. 6. Transversalschnitt durch den vorderen Augenabschnitt eines 8 cm langen Schweineembryo. Der Schnitt geht nicht durch die Mitte des vorderen Linsenpoles. Vergr. 30.

Fig. 7. Linke Hälfte der Fig. 6 bei Vergr. 110.

Fig. 8. Theil des vorderen Augenabschnittes eines 3,2 cm langen Embryo von Stenops gracilis. Horizontal. Vergr. 100 (cf. Kölliker, l. c., Fig. 13).

Fig. 9. Iris- und Ciliarkörperanlage eines 7,5 cm langen (Sch. St.) Kaninchenembryo. Formol-Alkohol. Sagittalschnitt. Verg. 150.

Fig. 10. Irisanlage und Umgebung des Auges von einem anderen Kaninchenembryo desselben Wurfes wie Fig. 9. Formol-Alkohol. Depigmentirung nach Alfieri. Sagittalschnitt. Vergr. 100.

Fig. 11. Sagittalschnitt durch die Irisanlage und Umgebung eines 8 Tage alten Kaninchens. Vergr. 160. Formol-Alkohol.

Fig. 12. Vorderer Augenabschnitt eines ca. 5—6 Monate alten menschlichen Fötus. Sagittalschnitt. Vergr. 30. Präparat von Herrn Professor Hess.

Fig. 13. Iris und Umgebung aus dem Auge eines ca. 6 Monate alten menschlichen Fötus. Sagittalschnitt. Vergr. 60. Das Präparat verdanke ich Herrn Dr. Teich, Wien.

Fig. 14. Flächenpräparat eines Stückes der Pupillarmembran eines 8 Tage alten Kaninchens. Die abgebildete Partie stammt etwa aus der Gegend des vorderen Linsenpoles. Oben und links schimmert das vordere Linsenepithel durch. Formol-Alkohol. Verg. 90.

Fig. 15. Flächenpräparat einer Randpartie der Pupillarmembran mit der angrenzenden Iris. 8 Tage altes Kaninchen. Formol-Alkohol. Vergr. 140. Das Präparat ist so orientirt, dass der Beschauer vom hinteren Augenpol aus auf dasselbe sieht.

Fig. 16. Rechte Iris eines 41jähr. Mannes in vierfacher Vergrösserung. Die Zacken des kleinen Kreises springen z. Th. bis ins Pupillargebiet vor, so dass ein Pupillartheil der Iris stellenweise fast fehlt.

Fig. 17. Linsenvorderfläche des rechten Auges einer 31jähr. Frau (Fall 4). Die Iris ist nur zu ca. $^1/_2$—$^1/_3$ ihrer Breite wiedergegeben. Vergr. 9.

Fig. 18. Fall 5. Kurzes Fädchen der M. capsulo-pupillaris einem Ectropium des Pigmentblattes der Iris aufsitzend. Vergr. ca. 10. Iris nur angedeutet.

Fig. 19. Fall 6. Linkes Auge bei Homatropinmydriasis. 4 : 1.

Fig. 20. Fall 6. Rechtes Auge. Skizze. 4 : 1.

Fig. 21. Fall 7. Linkes Auge. Vergr. 4 : 1.
Fig. 22. Fall 8. Linkes Auge. Vergr. 4 : 1.
Fig. 23. Fall 9. Rechtes Auge. Vergr. 4 : 1.
Fig. 24. Fall 10. Linkes Auge. Vergr. 4 : 1. Homatropinmydriasis.
Fig. 25 a. Fall 11. Rechtes Auge bei Homatropinmydriasis. Vergr. 4 : 1.
Fig. 25 b. Fall 11. Linkes Auge bei gewöhnlicher Pupillenweite. Vergr. 4 : 1.
Fig. 26. Fall 12. Linkes Auge in 4facher Vergr.
Fig. 27 a und b. Fall 13. Linkes Auge. 27 a Ansicht von vorne, innerer unterer Theil der Iris. 27 b äusserer unterer Theil der Iris. Die Zeichnung ist bei aufwärts gewendetem Blick aufgenommen, die Iris erscheint daher perspectivisch verkürzt und die kleinen Gefässstümpfe ragen frei in die Pupille. Vergr. ca. 10 : 1.
Fig. 28 a. Rechtes Auge von Fall 13 a. 4 : 1.
Fig. 28 b. Linkes Auge von Fall 14. 4 : 1.
Fig. 29 a. Linkes Auge von Fall 15. 4 : 1.
Fig. 29 b. Versucht die Veränderungen an der Hornhautrückfläche desselben Auges wiederzugeben.
Fig. 30. Rechtes Auge von Fall 16. 4 : 1.
Fig. 31. Fall 17. Rechtes Auge. 4 : 1.
Fig. 32. Fall 19. Linkes Auge. Netzförmige Anordnung von Pigmentpunkten auf der vorderen Linsenkapsel. Vergr. ca. 15 : 1.
Fig. 32 a. Linkes Auge eines 24jähr. Mannes. Vergr. ca. 25 : 1. S. Erkl. zu Fig. 32.
Fig. 33. Fall 20. Linkes Auge, oberer innerer Quadrant von Iris und Pupillargebiet. Iris nur angedeutet. Vergr. ca. 10 : 1.
Fig. 34. Fall 21. Linkes Auge, oberer innerer Quadrant der Iris und des Pupillargebietes. Vergr. ca. 6 : 1.
Fig. 35. Fall 24. Rechtes Auge. 4 : 1.
Fig. 36. Fall 25. Linkes Auge. 4 : 1.
Fig. 37. Fall 26. Rechtes Auge. Sektor aus dem unteren äusseren Quadranten. Vergr. ca. 15 : 1. Iris nur angedeutet.
Fig. 38 a. Linkes Auge von Fall 27. Vergr. 4 : 1.
Fig. 38 b. Oberer äusserer Sektor von Fig. 38 a bei Vergrösserung ca. 7 : 1.
Fig. 39. Fall 28. Linkes Auge ca. 4 : 1.
Fig. 40. Fall 29. Linkes Auge. 4 : 1.
Fig. 41. Fall 30. Rechtes Auge. 4 : 1.
Fig. 42. Fall 31. Rechtes Auge. 3 : 1.
Fig. 43. Fall 32. Rechtes Auge. 4 : 1.
Fig. 44. Fall 33. Linkes Auge, unterer äusserer Quadrant der Iris, mit Lochbildung, ca. 20 : 1. Iris nur angedeutet.
Fig. 45. Anatomisches Präparat der Cataracta membranacea und des centralen Theiles der persistirenden Pupillarmembranreste von Fall 9. Vergr. 40. Hämatoxylin. Eosin. Aufsicht, in vivo entsprechend der Ansicht von vorne.
Fig. 46. Ein Fenster aus der Basis der Membran, welche nach unten geht (Fig. 45), und Umgebung bei stärkerer Vergrösserug (500).
Fig. 47. Randpartie aus dem weiteren Verlaufe des erwähnten Fadens. Vergr. 500.

Literatur.

1707. 1. Littre. Mém. de l'académie des sciences. S. 495, Paris. Ref. von Méry in Histoire de l'académie royale des sciences, S. 23. Cit. bei Weber (27).

1740. 2. Wachendorf. Commemor. liter. Norimb. T. I. Cit. bei Henle (13) und Reich (16).

1742. 3. Haller. Act. soc. reg. sc. Upsaliensis. Upsala, S. 47. Cit. bei Henle (13) und Reich (16).

1754. 4. Albinus. Adnotationes Academicae. Lib. 1, S. 33.

1772. 5. Wrisberg. Novi comm. soc. reg. sc. Goettingensis T. II, 1771, Göttingen und Gotha. Cit. bei Weber (27).

1808. 6. de Wenzel. Manuel de l'oculiste. Paris, Bd. I, S. 415 ff.

1817. 7. Beer. Lehre von den Augenkrankheiten. Bd. II, S. 190, Anm.

1818. 8. Cloquet. Mémoire sur la membrane pupillaire. Compt. rend. de l'Ac. des Sc. Paris.

9. Portal. Mém. de Mus. d'hist. naturelle, Bd. IV.

1823. 10. Jacob. Medico-chirurg. Transactions, Vol. XII.

1827. 11. Tiedemann. Zeitschr. f. Physiol. von Tiedemann und Treviranus. Bd. II, H. 1.

1832. 12. Arnold, F. Untersuchungen über das Auge des Menschen. Heidelberg und Leipzig.

13. Henle. De membrana pupillari aliisque oculi membranis pellucentibus. Diss. Bonn.

14. v. Ammon. Zeitschr. f. Ophthalmol. Bd. II, S. 371.

15. —x—. Ueber Membrana pupillaris und Membrana capsulopupillaris. Ebenda S. 430.

1833. 16. Reich. De Membrana pupillari. Diss. Berlin.

17. Römer. Anatom. Untersuchung einer Pupillarmembran bei einem halbjährigen Kinde. v. Ammon's Zeitschr. f. Ophthalm. Bd. III, S. 273.

18. Valentin. Ebenda, S. 302.

19. Seiler. Beobachtungen ursprünglicher Bildungsfehler und gänzlichen Mangels der Augen. Dresden.

1834. 20. Henle. Einige Worte über die Membrana capsulo-pupillaris. v. Ammon's Zeitschr. f. Ophth. Bd. IV, S. 23.

21. Wardrop. The morbid anat. of the human eye. Vol. II, London. Cit. bei Weber (27).

1837. 22. Retzius. v. Ammon's Zeitschr. Bd. V, S. 369.

1841. 23. v. Ammon. Klin. Darst. der Krankh. und Bildungsfehler des menschl. Auges. Berlin, III. Theil, Taf. XIII.

1851. 24. Beck. Cit. bei Arlt. Die Krankheiten des Auges. Bd. I, S. 234.

1858. 25. v. Ammon. Die Entwicklungsgeschichte des menschlichen Auges. Graefe's Arch. Bd. IV, 1. Auch separat.

1860. 26. Müller, Heinr. Pupillarmembran und Kapselstar. Würzburger naturw. Zeitschr. S. XVI, s. a. Ges. und hinterl. Schriften z. Anat. und Physiol. d. Auges. Leipzig 1872, S. 292.

1861. 27. Weber, A. Eine Membrana pupillaris perseverans. Graefe's Archiv VIII, 1, S. 337.
1862. 28. Pagenstecher. Klin. Beobachtungen. Wiesbaden, S. 9.
29. Bäumler. Beitrag zur Lehre vom Coloboma oculi. Würzburger medic. Zeitschr. Bd. III, S. 84.
1863. 30. Zehender. Klin. Monatsbl. S. 350. Ref. Toussaint.
1865. 31. Graefe, Alfred. Ueber Membrana pupillaris perseverans und Polycoria. Graefe's Arch. Bd. XI, 1, S. 209.
32. Schleicher, C. De membrana pupillari pers. Diss. Bonn.
33. Wharton-Jones. A treatise on the principles and practice of ophthalm. and surg., S. 443 [cit. bei Zehender (36) und Cohn (37)].
1866. 34. Fano. Traité des maladies des yeux, T. II, S. 134 [citirt bei Talko (45)].
35. Horner, F. Zur Casuistik der M. pup. pers. Zehender's klin. Monatsbl. S. 259.
36. Zehender. Ebenda, S. 261.
1867. 37. Cohn, H. Vier Fälle von persistirender Pupillarmembran. Ebenda S. 62.
38. Cohn. Pupillarmembran und abgelaufene Iritis. Ebenda S. 119.
39. Mooren. Ophthalmiatrische Beobachtungen. Berlin, S. 122.
40. de Wecker. Traité théoretique et pratique des maladies des yeux 2-ième éd. T. I. Paris, S. 436.
41. Keyser. Zur Casuistik der persist. Pup.-m. Zehender's klin. Monatsbl. S. 217.
42. Korn. Zur Casuistik der persist. Pup.-m. Ebenda S. 219.
43. Saemisch. Beitrag zur Lehre vom Coloboma oculi. Ebenda S. 86.
44. Tetzer, Rydel u. Becker. Ber. über die Augenklinik der Wien. Univ. 1863—65, S. 101.
1868. 45. Talko. Coloboma Iridis et chorioideae mit Memb. pup. perseverans. Zehender's klin. Monatsbl. S. 119.
46. Businelli. Ann. d'oculistique LX, S. 168.
1870. 47. Hirschberg. Erster Bericht über seine Augenklinik. Berl. klin. Wochenschr. S. 528 (ref. Jahresber. von Nagel, S. 305).
48. Flarer. Nagel's Jahresbericht, S. 409.
1871. 49. Szokalsky. Zehender's klin. Monatsbl. S. 240.
50. Talko. Colob. iridis et chorioideae et membr. capsulo-pup. perseverans utriusque oculi. Ebenda S. 230.
1872. 51. Kummer. Fall von frei in der vorderen Augenkammer schwimmendem Körper. Correspondenzbl. f. Schweizer Aerzte, S. 507, ref. Nagel's Jahresber. S. 288.
52. Lieberkühn, N. Ueber das Auge des Wirbelthierembryo. Gesellschaft zur Bef. d. gesammt. Naturw. Marburg, Bd. X, S. 299.
1873. 53. Brière. Observat. cliniques. Ann. d'oculistique T. 72, S. 110.
54. Hirschler. Ein Fall von Membr. pup. pers. Szemészét. Ref. Nagel's Jahresber. S. 253.
55. Mooren. Ophthalm. Mittheil. aus dem Jahre 1873, Berlin 1874, S. 45.

1873. 56. Schapringer. Nagel's Jahresber. S. 253.
57. Ewers. Nagel's Jahresber. S. 212.
1874. 58. Schoeler. Jahresber. über die Wirksamkeit seiner Augenklinik. Berlin 1875, S. 71.
59. Hirschberg. Klinische Beobachtungen. Ref. Nagel's Jahresbericht, S. 255.
1875. 60. Larsen. Nagel's Jahresber. S. 185.
1876. 61. Berger. Mittheil. aus der augenärztl. Praxis, S. 20.
62. Manz. Anatom. Untersuchung eines Colob. iridis et chorioideae. Zehender's klin. Monatsbl. S. 1.
63. Manz. Missbildungen in Graefe-Saemisch, Handbuch Bd. II, 2 T., S. 93.
64. Manz. Entwicklungsgeschichte des Auges. Ebenda S. 14.
1877. 65. Alexander. Correspondenzblatt d. Aerzte in Rheinland etc. Sept. S. 25. Ref. Hirschberg's Centralblatt S. 270.
66. Schneider. Erratischer Pigmentblock in der vorderen Augenkammer. Centralbl. f. prakt. Augenheilk. S. 108.
1878. 67. Breitbarth. Beiträge zur Kenntnis der Ectopia pupillae. Diss. Giessen, S. 10.
68. Klein. Ueber einen Fall von persist. Pupillarmembran. Wiener med. Presse S. 661, 691, 732.
69. Oeller. Zur Aetiologie der Cataracta pol. posterior. Diss. München.
70. Rumschewitsch. Zur Lehre von der Entwicklung des Auges. Kiew 1878. Ref. Centralblatt 1878, S. 68.
1879. 71. Kölliker. Entwicklungsgeschichte des Menschen und der höheren Thiere. 2. Aufl., Leipzig.
72. Lieberkühn. Beiträge zur Anatomie des embryonalen Auges. Arch. f. Anat. u. Entwicklungsgesch. S. 1.
73. Ayres. Beiträge zur Entwicklung der Hornhaut und der vorderen Kammer. Arch. f. Augenheilk. Bd. VIII, S. 1.
74. Virchow, H. Glaskörpergefässe und gefässhaltige Linsenkapsel bei thierischen Embryonen. Sitzungsber. d. physik.-medicin. Ges. zu Würzburg S. XX.
75. Rumschewitsch. Membr. pup. pers. Ref. Centralbl. f. prakt. Augenheilk. 1880, S. 85 (Beilage zu den Protok. d. Ges. d. Aerzte in Kiew 1879, Oct., Nov.).
1880. 76. Agnew. Three cases of persistent pupillary membrane. Transact. of the americ. ophth. Society S. 110.
77. Samelson. Ein ungewöhnlicher Fall persistirender Pupillarmembran. Centralbl. f. prakt. Augenheilk. S. 215.
1881. 78. Königstein. Histologische Notizen über die Pupillarmembran. Graefe's Arch. Bd. XXVII, 3, S. 60.
79. Königstein. Untersuchungen an den Augen neugeborener Kinder. Wiener med. Jahrbuch I, S. 47. Ref. Michel's Jahresber. S. 79.
80. v. Michel. Ueber Iris und Iritis. Graefe's Arch. 27, 2, S. 171.
81. Gardiner. Ein Fall von Persistenz des Canalis hyaloideus und der Art. hyaloidea. Arch. f. Augenheilk. X, S. 340.

1881. 82. Carreras-Arago. Art. hyal. pers. etc. Centralblatt f. prakt. Augenheilk. S. 44.
83. Cohn. Zur Anatomie der persistirenden Pupillarmembran. Ebenda S. 97.
84. Power. Case of persistent pupillary membrane. Transact. of the ophth. soc. of the Unit. Kingdom, Vol. I. Ref. Centralbl. f. prakt. Augenheilk. 1882, S. 470.
85. Streatfield. Case of persistent remains of pup. membrane. Ebenda. Ref. ebenda S. 470.
86. Angelucci. Ueber Entwicklung und Bau des vorderen Uvealtractus der Vertebraten. Archiv für mikroskop. Anatomie XIX, S. 152.
1882. 87. Little. Persistent hyaloid arteries in each eye. Ref. Michel's Jahresber. S. 476.
88. Galezowski. Persistance des vaisseaux hyaloïdiens. Recueil d'ophthalm. S. 129. Ref. Ann. d'oculist. T. 88, S. 70.
89. Unterharnscheidt. Ein Fall von Zerreissung der Art. hyal. persistens in Folge von progressiver Myopie. Klin. Monatsbl. S. 449.
90. Eversbusch. Klinisch-anatom. Beiträge zur Embryologie und Teratologie des Glaskörpers. Mittheil. aus der Münchener Augenklinik I, S. 35.
91. Mooren. Fünf Lustren ophthalm. Thätigkeit. Wiesbaden, S. 290.
92. Dujardin. Un cas de persistance de la membrane pupillaire. Journ. des sciences méd. de Lille, S. 230.
93. Rumschewitsch. Ein Fall von conservirten Resten der embryonalen Pupillarmembran. Centralbl. f. prakt. Augenheilk. S. 42.
94. Schleich. Mittheilungen aus der ophthalm. Klinik zu Tübingen. Bd. I, H. 3, S. 44.
95. Talko. Ein Fall von Membrana pupillaris pers. utriusque oculi Klin. Monatsbl. S. 346.
96. Uhthoff. Bericht der Schöler'schen Augenklinik für 1882, S. 289.
97. Rumschewitsch. Coloboma oculi, Membrana pup. persistens, Polycoria. Centralbl. f. prakt. Augenheilk. S. 138.
1883. 98. Kölliker. Zur Entwicklung des Auges und Geruchsorganes menschlicher Embryonen. Festschrift für die Universität Zürich. Würzburg.
99. Hasner. Operative Entfernung der persistirenden Pupillarmembran. Prager medicin. Wochenschr. Nr. 47, Ref. Centralbl. f. Augenheik. 1884, S. 266.
100. Mayerhausen. Ungewöhnlich langes Persistiren der Tunica vasculosa lentis bei Kaninchen. Zeitschrift f. vergleichende Augenheilkunde II, S. 80.
101. Schindelka. Ebenda p. 102 (M. pup. beim Pferd.).
1884. 102. Hersing. Art. hyaloidea persistens. Klin. Monatsbl. S. 253.

1884. 103. Schindelka. Ueber einen Fall von Persistenz des Cloquet'schen Canals. Wiener med. Blätter VII, S. 358. Ref. Michel's Jahresbericht, S. 586 u. 700.

104. Berger. Membrana pupillaris perseverans eines Auges, Schichtstar beider Augen. Klin. Monatsbl. S. 281.

105. Franke. Klinisch-statistische Beiträge zur Lehre von der Membrana pupillaris perseverans. Graefe's Arch. Bd. XXX, 4, S. 289.

106. da Gama Pinto. Beschreibung eines mit Iris- und Aderhautcolobom behafteten Auges. Arch. f. Augenheilk. Bd. XIII, S. 81.

1885. 107. Pilliet. Sur les vaisseaux de la cristalloide chez les foetus des mammifères. Bull. de la soc. zool. de France. Ref. Michel's Jahresbericht S. 43.

108. Remak. Drei seltene Fälle von persistirender Art. hyaloidea. Centralbl. f. Augenheilk. S. 9.

109. Fuchs. Freie Cyste in der vorderen Augenkammer. Archiv f. Augenheilk. Bd. XV, S. 7.

110. Fuchs. Beiträge zur normalen Anatomie der menschlichen Iris. Graefe's Arch. Bd. XXXI, 3, S. 39.

111. Makrocki. Membrana pupillaris perseverans corneae adhaerens. Arch. f. Augenheilk. Bd. XIV, S. 83.

112. Hove. Persistens pupillary membrane. Medical Record.

1886. 113. Debierre. Eine seltene congenitale Anomalie des Auges. Progrès méd. 22. Mai. Ref. Centralblatt f. Augenheilk. S. 341.

114. v. Reuss. Zur Casuistik der angeborenen Anomalien des Auges. Wiener med. Presse S. 337, 438, 675.

115. Troitzki. Freie Cyste in der Vorderkammer. Westnik oftalm. Ref. Michel's Jahresber. S. 347.

116. van Duyse. Contribution à l'étude des membranes pupillaires persistantes. Ann. d'oculistique Tom. 95, S. 13.

117. Lawrentjeff. Membrana pup. pers. oc. dextr. Centralbl. f. Augenheilkunde S. 15.

118. Mayerhausen. Eine sehr seltene Form persistenter Pupillarmembran. Klin. Monatsbl. S. 17.

119. Wedl und Bock. Atlas der pathol. Anatomie des Auges, Fig. 191 und 192.

1887. 120. Collins. Ophth. Hosp. Rep. XI, S. 429 und XII, S. 195. Ref. Michel's Jahresber. S. 217 u. 221.

121. Rumschewitsch. Drei Fälle von persistirender Pupillarmembran. Przeglad lekarski Nr. 36. Ref. bei Wicherkiewicz (126 und Révue génerale d'ophthalm. 1888, Nr. 2, S. 67.

122. Schweigger, C. Vordere Synechie ohne Perforation der Hornhaut. Arch. f. Augenheilk. Bd. XVII, S. 403.

1888. 123. Herrnheiser. Prager Zeitschrift f. Heilkunde.

124. Bock. Pigmentklümpchen in der Vorderkammer frei beweglich. Klin. Monatsbl. S. 163.

125. Schenkl. Ein Fall von persistirender Pupillarmembran. Prager medicin. Wochenschr. S. 178. Ref. Michel's Jahresber. S. 222.

1888. 126. Wicherkiewicz, B. Beiträge zur Kenntniss der persistirenden Pupillarmembran. Graefe's Arch. Bd. XXXIV, 4. S. 35.
127. Sulzer. Gefässhaltige Ueberreste des hinteren Abschnittes der gefässhaltigen fötalen Linsenkapsel etc. Klin. Monatsbl. S. 425.
128. Stephenson. Persistent pupillary membrane. Illustr. medic. News Nr. 3, S. 50.
129. Hess. Zur Pathogenese des Mikrophthalmus. Graefe's Arch. Bd. XXXIV, 3, S. 147.
1889. 130. Rumschewitsch. Zur Anatomie der sogenannten persistirenden Pupillarmembran. Arch. f. Augenheilk. Bd. XX, S. 314.
131. Hasbrouck. Reports of cases of persistent pupillary membrane and persistent hyaloid artery. The journal of ophthalm. otol. laryng., Januar.
1890. 132. Makrocki. Ein Fall von Canalis Cloqueti und Coloboma nervi optici. Arch. f. Augenheilk. XXI, S. 296.
133. Plange. Beitrag zur Genese des congenitalen seitlichen Iriscoloboms im Anschluss an einen neuen Fall. Ebenda S. 194.
134. Seggel. Iris- und Chorioidealcolobom in Verbindung mit Membrana capsulo-pupillaris. Klin. Monatsbl. S. 299. Siehe auch München. medic. Wochenschr. 1888, S. 259.
135. Smith. A case of persistent pupillary membrane. Memphis Journal of science II, S. 135.
136. Wendel. Ueber angeborene Pigmentirung der vorderen Linsenkapsel als Ueberrest der fötalen Pupillarmembran. Mittheil. aus der ophth. Klinik zu Tübingen II, 3, S. 335.
137. Zirm. Ein Fall von der Cornea adhärirender Pupillarmembran. Klin. Monatsbl. S. 288.
1891. 138. Hirschberg. Ueber das Auge des Kätzchens. Centralbl. f. Augenheilkunde S. 385.
139. Price. Persistirende Art. hyaloidea. The Ophth. Record. Ref. bei Jänner (146).
1892. 140. Schultze, O. Zur Entwickelungsgeschichte des Gefässsystems im Säugethierauge. Festschrift f. Kölliker, Leipzig, S. 1.
141. Mitvalský. Ein neuer Fall von Lenticonus posterior mit theilweiser Persistenz der Arteria hyaloidea. Centralblatt f. Augenheilk. S. 65.
142. Pulvermacher. Arteria hyaloidea persistens. Ebenda S. 329.
143. Schubert. Ueber Pigmentpunkte auf der vorderen Kapsel. Heidelberger Bericht für 1891, S. 258.
144. Weinbaum. Angeborene Veränderungen des Pupillenrandes. Klin. Monatsbl. S. 320.
1893. 145. Fischer. Ueberreste der Glaskörperschlagader. Centralblatt f. Augenheilk. S. 360.
146. Jänner. Zur Casuistik der strangförmigen Gebilde im Glaskörper. Ebenda S. 33.
147. Otto. Casuistischer Beitrag zur Lehre von den Residuen embryonaler Glaskörperstränge. Deutschmann's Beiträge, Bd. I, S. 369.

1893. 148. Vossius. Zur Kasuistik der angeborenen Anomalien des Auges. Ebenda S. 709.
149. Fromaget. Membrane pupillaire persistante. Gaz. hébdom. des sc. méd. de Bordeaux Nr. 7. Ref. Michel's Jahresber. S. 224.
150. Wintersteiner. Ein Fall von der Hornhaut adhärirender persistirender Pupillarmembran. Wiener klin. Wochenschr. S. 508.
151. Bock. Die angeborenen Colobome des Auges. Wien.
1894. 152. Philipps. Persistent pupillary membrane etc. Americ. journal of ophth. S. 156. Ref. Centralblatt S. 449.
153. Murrell. A congenital iris band across the pupillary space. Ebenda S. 97. Ref. ebenda S. 446.
154. Pfannmüller. Beitrag zu den Colobomen des Auges. Dissert. Giessen.
1895. 155. Schnaas. Ueber congenitale Anomalien des Bulbus und seiner Adnexe mit besonderer Berücksichtigung derjenigen der Chorioidea und der Iris. Diss. Marburg.
1896. 156. Steiner. Persistance du canal de cloquet etc. Ann. d'oculist. T. 115, S. 41.
157. Moll. Glaskörperarterie, Pupillarmembran und subconjunctivales erweitertes Venennetz an demselben Auge. Centralbl. f. Augenheilk. S. 75.
158. Norris. On the persistant pupillary membrane. Transact. of the American. ophth. Soc. Ref. Ann. d'ocul. Bd. CXVI, S. 205.
159. Ieannulatos. Recherches embryologiques sur le mode de formation de la chambre antérieure chez les mammifères et chez l'homme. Thèse Paris.
160. Treacher Collins. Researches into the Anatomy and Pathology of the eye. London.
161. Coppez. Membrane pupillaire persistante avec déformation de la pupille. Journ. méd. Bruxelles 3. Dez.
1897. 162. Cirincione. Ueber die Entwicklung der Capsula perilenticularis. Arch. f. Anat. u. Entwicklungesch., Suppl.-Band S. 170. Auch Separat mit Tafeln. Leipzig 1898.
163. Kalčic. Ein Fall von persist. oblit. Art. hyal. und ein Fall von Membr. pup. pers. Wiener med. Wochenschr. Nr. 48.
164. Linde. Ein seltener Fall von Pupillarmembran. Centralblatt f. Augenheilk. S. 81.
1898. 165. Chodin. Seltener Fall eines fadenförmigen Gebildes im Glaskörper. Westnik oftalm. XVI, S. 142. Ref. Michel's Jahresber. S. 616.
166. Filatow. Fall mehrfacher angeborener Augenanomalien. Ebenda Bd. XV, S. 364. Ref. Centralbl. f. Augenheilk. S. 531.
167. Bach. Patholog.-anat. Studien über verschiedene Missbildungen. Graefe's Arch. Bd. 45, 1, S. 1.
168. Gloor. Klinische Beobachtung eines Falles von Coloboma iridis partiale incompletum. Archiv für Augenheilkunde Bd. XXXVII, S. 159.

1899. 169. Dor. Persistance de la membrane pupillaire. (Société des sciences méd. de Lyon.) Ann. d'oculist. T. 122, S. 66.

170. Krukenberg. Beiderseitige angeborene Melanose der Cornea. Klin. Monatsbl. S. 254 u. 478.

1900. 171. Nussbaum. Entwicklungsgeschichte des menschlichen Auges. Handbuch v. Graefe-Saemisch. Lief. 14/15.

172. v. Hippel, E. Die Missbildungen und angeborenen Fehler des Auges. Ebenda Lief. 18 u. 19.

173. Lindenmeyer. Beitrag zur Kenntniss der strangförmigen Gebilde im Glaskörper. Diss. Tübingen.

174. Paul. Ueber einige Augenspiegelbefunde bei Neugeborenen. Diss. Halle.

175. Birch-Hirschfeld. Ein seltener Fall von Pigmentanomalie der Iris. Klin. Monatsbl. S. 568.

176. Apetz. Ein neuer Fall von frei beweglichem Pigmentklümpchen in der vorderen Augenkammer. Zeitschrift f. Augenheilk. Bd. IV, S. 593.

177. Wüstefeld. Persistirende Pupillarmembran mit Adhärenz an der Cornea. Ebenda S. 590.

178. Schoute. Abnorme Fäden in der vorderen Augenkammer. Ebenda Bd. III, S. 230.

179. Schapringer. Ueber angeborene Hornhauttrübungen. New-Yorker medic. Wochenschr. Nr. 11, S. 591. Ref. Michel's Jahresbericht S. 307.

180. Thomson. Persistent pupillary membrane. Ophthalm. Review S. 177.

181. Weinkauff. Zur doppelseitigen Melanose der Hornhaut. Klin. Monatsbl. S. 345.

1901. 182. Virchow, H. Fächer, Zapfen, Leiste, Polster, Gefässe im Glaskörperraum von Wirbelthieren etc. Ergebnisse der Anat. und Entwicklungsgesch. Bd. X.

183. Brooksbank. A rare example of persistent pupillary membrane. Ophth. Review S. 25.

184. v. Hippel, E. Einige seltene angeborene Anomalien des Auges. 3. Eine parenchymatöse Hornhauttrübung etc. Graefe's Archiv Bd. LII, S. 473.

185. Lepage. Persistance de la membrane pupillaire et pigmentation congénitale de la cristalloïde antérieure. Thèse Paris.

186. Lommel. Ueber angeborene Irisanomalien. Diss. Giessen.

187. Stock. Ein weiterer Beitrag zur doppelseitigen angeborenen Melanose der Cornea. Klin. Monatsbl. S. 770.

188. Corrado. Circa l'osservazione della membrana capsulo-pupillare. Giorn. ass. Napol. Med. e Nat. T. 5, S. 318.

189. Annin. Art. hyal. pers. u. cat. pol. post. Ref. Michel's Jahresbericht S. 268.

1902. 190. Salffner. Bulbus septatus. Graefe's Arch. Bd. LIV, S. 552.

1902. 191. Szili, A., jun. Beitrag zur Kenntnis der Anatomie und Entwicklungsgeschichte der hinteren Irisschichten etc. Ebenda Bd. LIII, S. 459.
192. Duane. A peculiar form of persistent pupillury membrane. Ophth. Record. S. 142.
193. van Duyse. Membrane pupillaire persistante adhérente à la cornée. Arch. d'opht. T. 22, S. 237 u. Ann. d'oculist. T. 127, S. 222.
194. Kayser. Ueber einen Fall von angeborener grünlicher Verfärbung der Cornea. Klin. Monatsbl. II, S. 22.
195. Denig. A case of free cyste in the anterior chambre. The ophth. Record. May. Cit. bei Meller (213).
196. Spörl. Ein Fall von beiderseitiger Membrana pupillaris perseverans. Diss. München.
197. Wolfrum. Beiträge zur Entwicklungsgeschichte der Cornea der Säuger. Diss. Erlangen.
1903. 198. Oeller. Ueber erworbene Pigmentflecke an der hinteren Hornhautwand. Arch. f. Augenheilk. 48, S. 293.
199. Häberlin. Zur Casuistik der angeborenen Iris-Anomalien. Ebenda S. 303.
200. Polte. Mehrere Fälle angeborener Irismissbildung. Ebenda S. 78.
201. Fleischer. Zwei weitere Fälle von grünlicher Verfärbung der Cornea. Klin. Monatsbl. I, S. 489.
202. zur Nedden. Ein Fall von angeborener Melanosis corneae in Verbindung mit einem Pigmentnetz in der vorderen Kammer und auf der Iris. Ebenda II, S. 342.
203. Rumschewitsch. Ein seltener Fall von persistirender Pupillarmembran. Arch. f. Augenheilk. 46, S. 154.
204. Hirschberg. Ueber angeborene Ausstülpung des Pigmentblattes der Regenbogenhaut. Centralblatt f. Augenheilk. S. 321.
205. Thye. Doppelseitiger congenitaler Defect des vorderen Irisblattes in zwei Generationen, Klin. Monatsbl., Beilageheft S. 374.
1904. 206. Kölliker. Die Entwicklung und Bedeutung des Glaskörpers. Zeitschr. f. wissensch. Zoologie 76, 1.
207. Hirsch, G. Ein persistirendes Glaskörpergefäss. Arch. f. Augenheilk. Bd. L, S. 312.
208. de Vries. Ueber eine Missbildung des menschlichen Auges etc. Graefe's Arch. Bd. LVII. S. 544.
209. Hirschberg. Ueber langsame Rückbildung der persistirenden Pupillenhaut. Centralbl. f. Augenheilk. S. 103.
210. Wicherkiewicz. Ungewöhnliche Lage der M. pup. pers. Postèp okul. Nr. 10 (Polnisch). Ref. Michel's Jahresber. S. 314.
211. Gesang. Ueber Membrana pupillaris persistens corneae adhaerens. Deutschmann's Beiträge Bd. VI, S. 836.
212. Wintersteiner. Membrana pupillaris persistens cum synechia anteriore. Graefe's Arch. Bd. LVII, S. 53.
213. Meller. Ueber freie Cysten in der Vorderkammer. Klin. Monatsbl. II, S. 209.

1905. 214. Ballantyne. Vordere Synechie einer Pupillarmembran. Ref. Klin. Monatsbl. I, S. 686.

215. v. Hippel, E. Membrana pupillaris persistens corneae adhaerens. Graefe's Arch. 60, S. 444.

216. Zweig. Zur Lehre von der persistirenden Pupillarmembran. Diss. Giessen.

217. Best. Ueber eine hereditäre Maculaaffection. Zeitschr. f. Augenheilk. Bd. XIII, S. 199.

218. Lodato. Das elastische Gewebe des menschlichen Auges während des Fötallebens. Arch. di ottalm, XII. 5—6. Ref. klin. Monatsbl. II, S. 201.

219. Fuchs, H. Zur Entwicklungsgeschichte des Wirbelthierauges. I. Ueber die Entwicklung der Augengefässe des Kaninchens. Anatom. Hefte v. Merkel-Bonnet, 84. Heft, S. 1.

220. van Duyse. Elements de tératologie in der Encyclop. française d'opht. Paris Bd. II, S. 373, 376 ff.

221. Forsmark. Zur Kenntniss der Irismuskulatur des Menschen, ihr Bau und ihre Entwicklung. Mitth. aus d. Stockholmer Augenklinik, Heft 7.

222. Gallenga. Dell' „Ectropion uveae congenitum" etc. Arch. di Ottalmologia Vol. XIII, S. 132.

223. Münch. Zur Anatomie des Dilatator pupillae. Zeitschr. f. Augenheilk. XIII, S. 1.

1906. 224. Ruhwandl. Ausgedehnte Reste der fötalen Augengefässe. Zeitschrift f. Augenheilk. XV, S. 245.

225. Seefelder und Wolfrum. Zur Entwicklung der vorderen Kammer und des Kammerwinkels beim Menschen etc. Graefe's Archiv Bd. LXIII, S. 430.

226. Kraemer. Ein neuer Beitrag zur angeborenen Hornhautpigmentirung. Centralblatt f. Augenheilk. 1906, S. 135.

227. Seefelder. Beiträge zur Lehre von den fötalen Augenentzündungen. Graefe's Archiv, Bd. 64, S. 224.

Fig. 1.

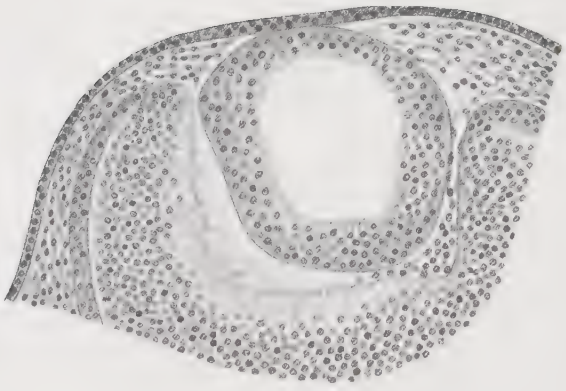

Fig. 2.

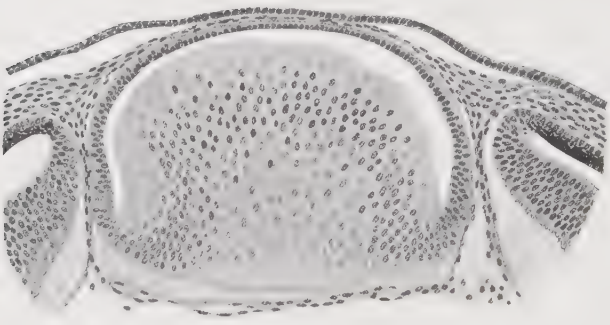

Fig. 3.

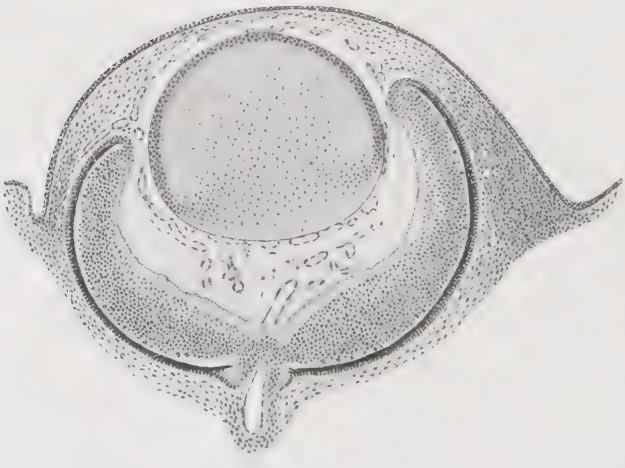

Brückner, Ueber Persistenz v Resten d. Tunica vasc. lentis. W. Freytag gez.

Fig. 4.



Fig. 5.

VERLAG VON J. F. BERGMANN IN WIESBADEN.

Fig. 6.

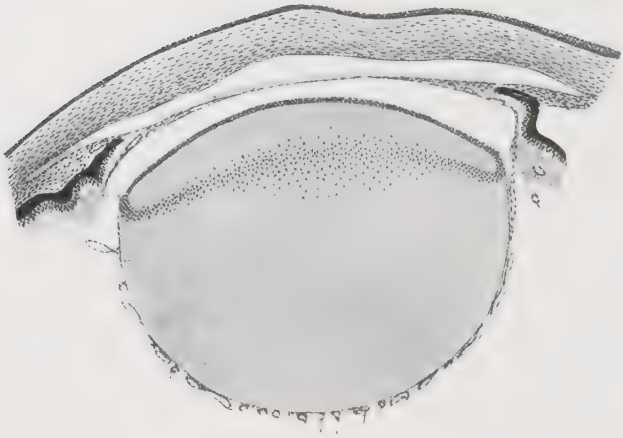

Fig. 7.



Brückner, Ueber Persistenz v. Resten d. Tunica vasc. lentis. W. Freytag gez.

Fig. 8.

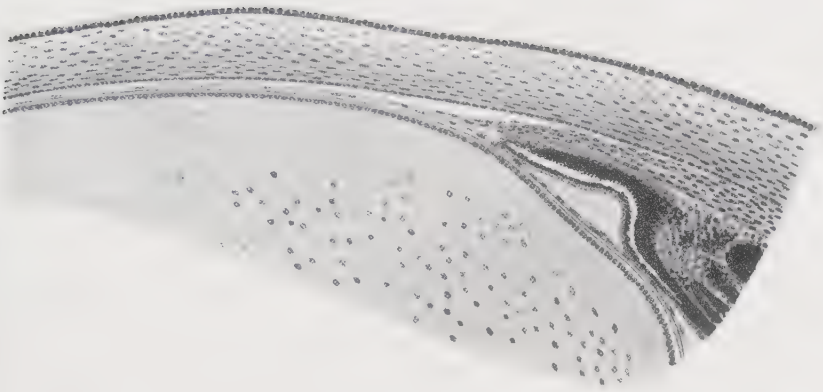

Fig. 9.

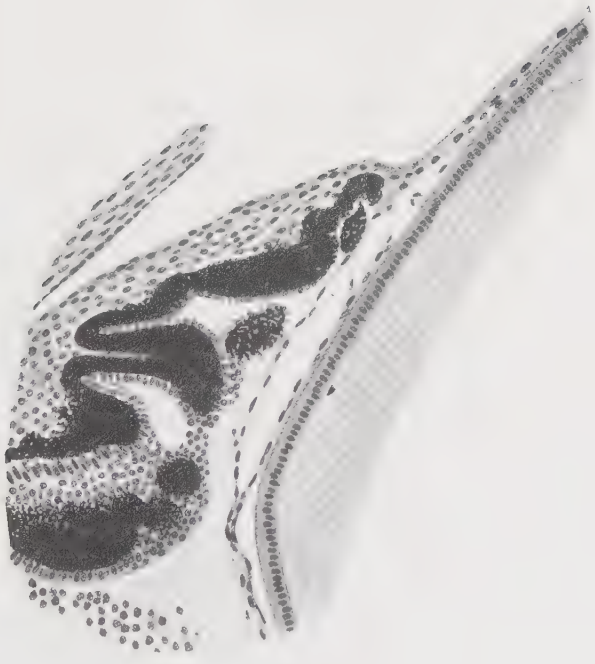

VERLAG VON J. F. BERGMANN IN WIESBADEN.

Fig. 10.



Fig. 11.



Brückner, Ueber Persistenz v. Resten d. Tunica vasc. lentis. W. Freytag gez.

Fig. 12.

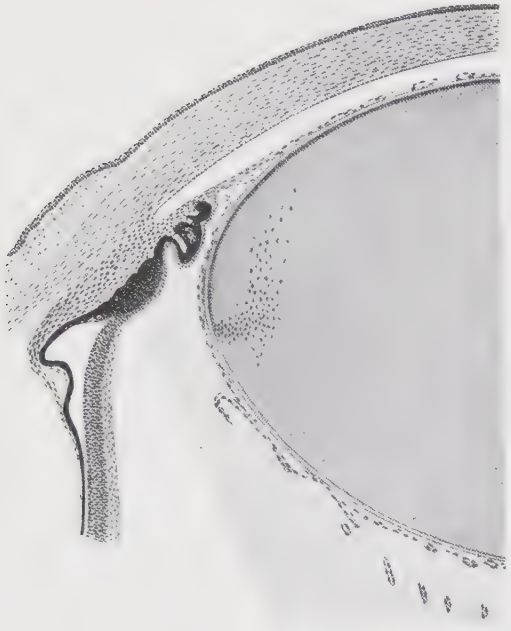

Fig. 13.



VERLAG VON J. F. BERGMANN IN WIESBADEN.

Fig. 13 a.

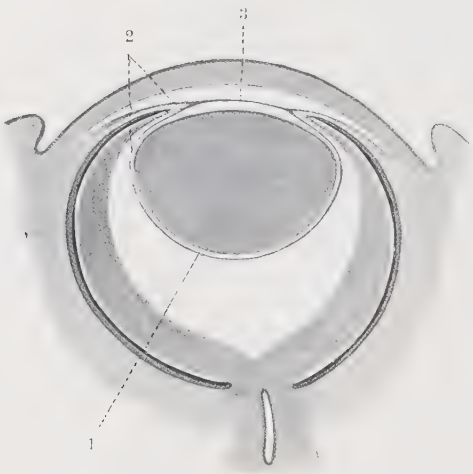

Fig. 14.

Brückner, Ueber Persistenz v. Resten d. Tunica vasc. lentis. W. Freytag gez.

Fig. 15.

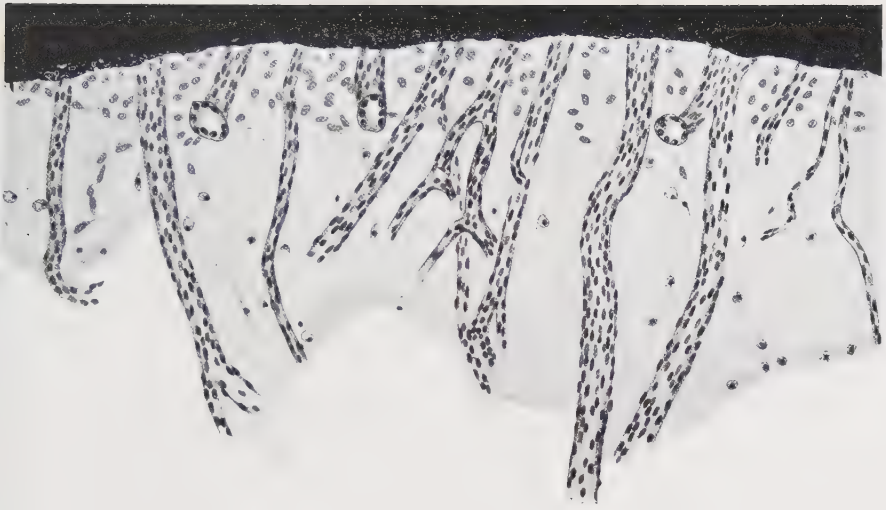

Fig. 16.

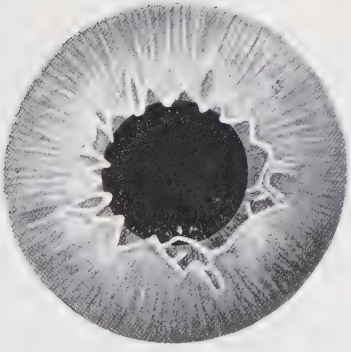

Fig. 16a.

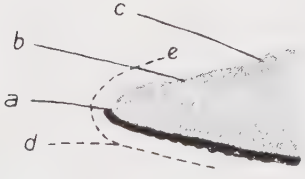

VERLAG VON J. F. BERGMANN IN WIESBADEN.

Fig. 17.

Fig. 18.



Fig. 22.



Fig. 23.

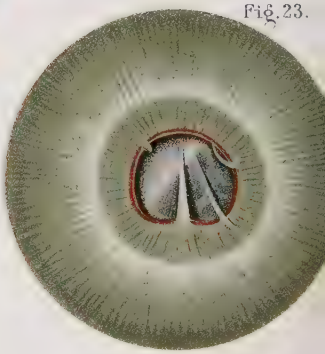

Fig. 26

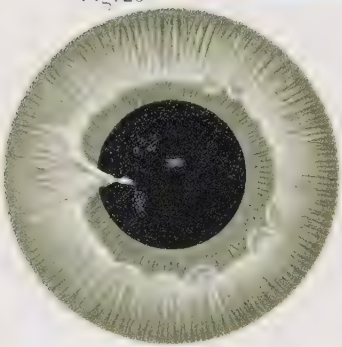

Fig. 27b



Fig. 27a



Fig. 29a

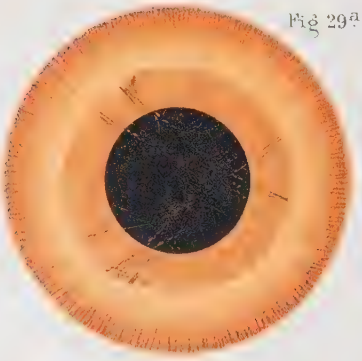

Fig. 29b



Fig. 31

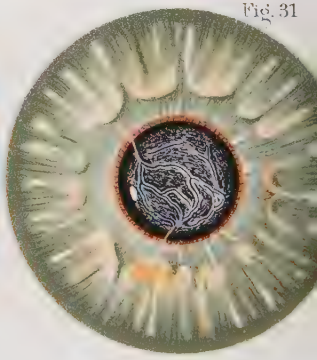

W. Freytag gez.

Verlag von J. F. Bergmann in Wiesbaden.

Fig. 19.

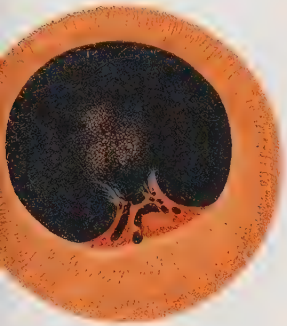

Fig. 20.

Fig. 21.



Fig. 24

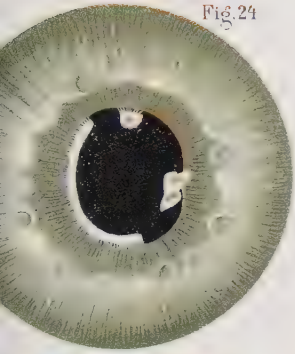

Fig. 25[a]

Fig. 25[b]

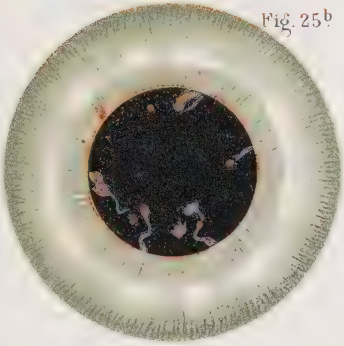

Fig. 28[a]

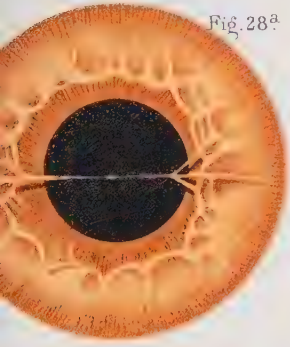

Fig. 28[b]

Fig. 30.

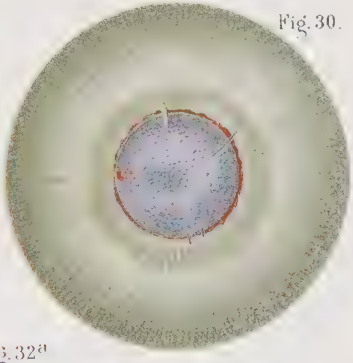

Fig. 32



Fig. 32[a]



Lith. Anst. v. H. Stürtz, Würzburg.

Fig. 33



Fig. 34

Fig. 35.

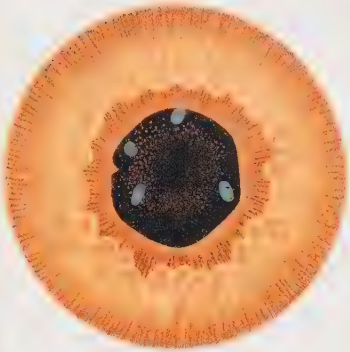

Fig. 37.

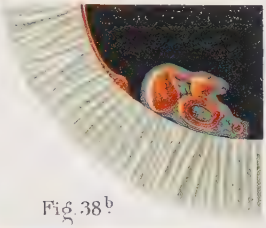

Fig. 36.

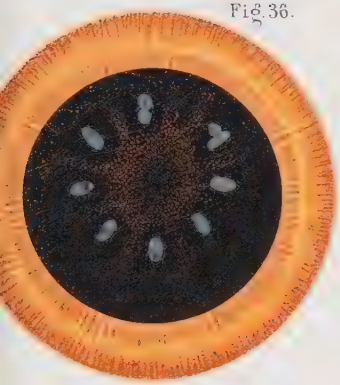

Fig. 38a.



Fig. 38b.



Fig. 39.

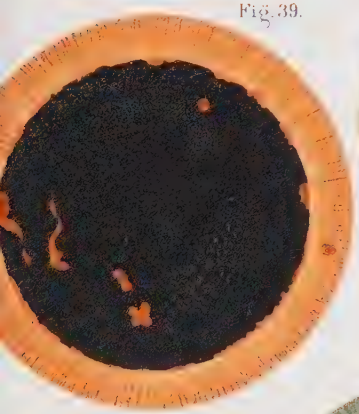

Fig. 40.

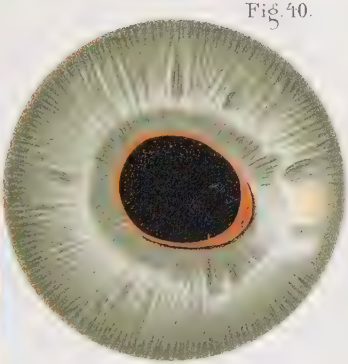

Fig. 41.

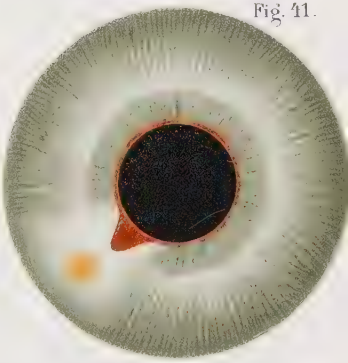

Fig. 42.

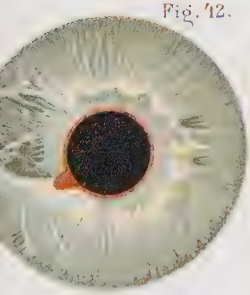

Fig. 43

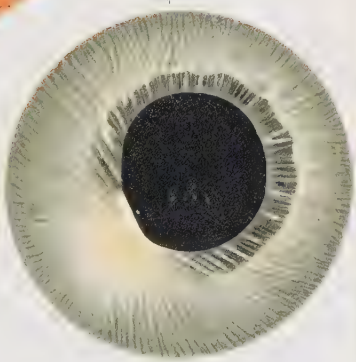

Fig. 44.

W. Freytag gez.

Verlag von J. F. Bergmann, Wiesbaden

Kgl. Univers. Druckerei von H. Stürtz, Würzburg

Fig. 45.

Fig. 47.

Fig. 46.

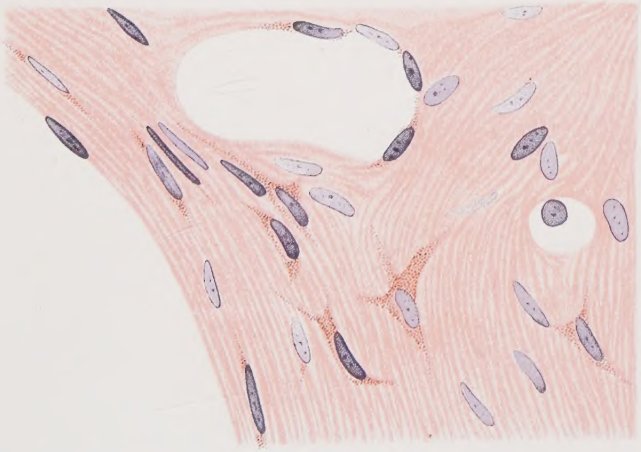

W. Freytag gez.

Kgl. Univers. Druckerei von H. Stürtz, Würzburg.